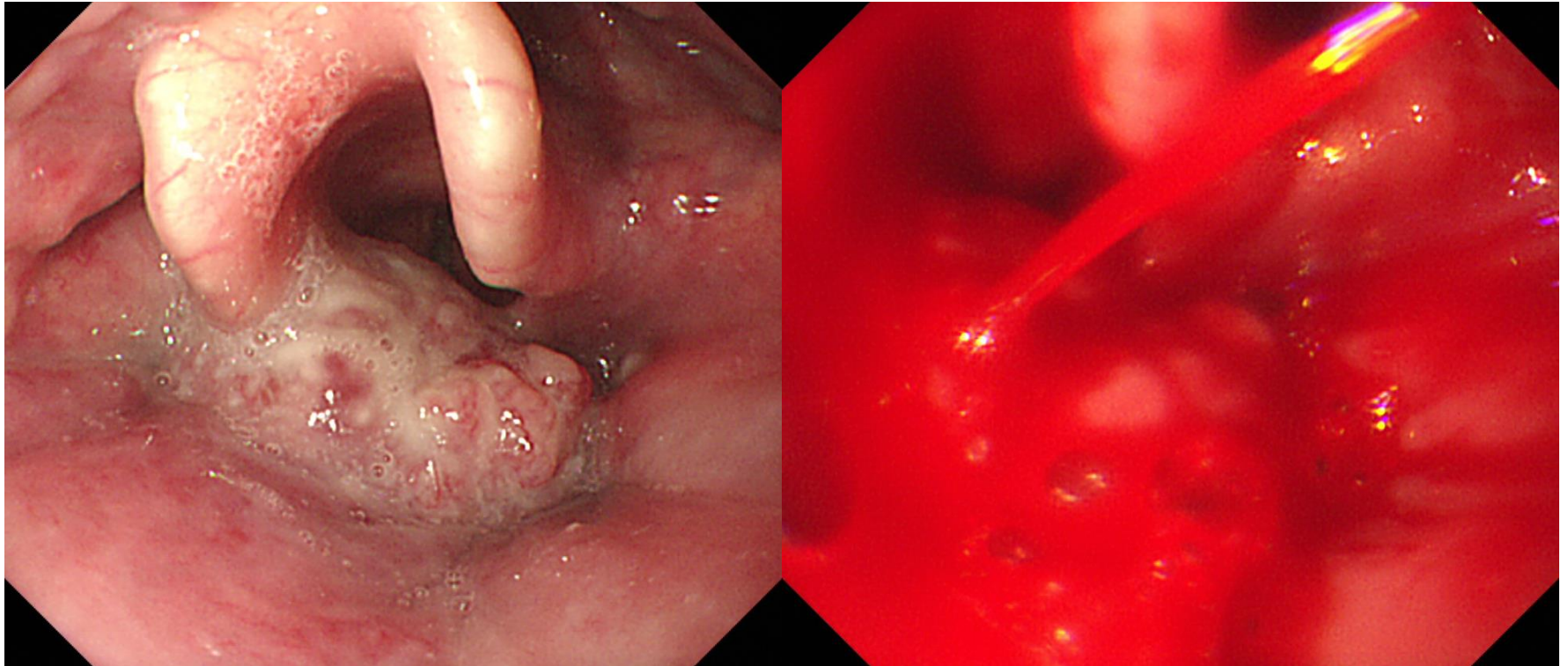


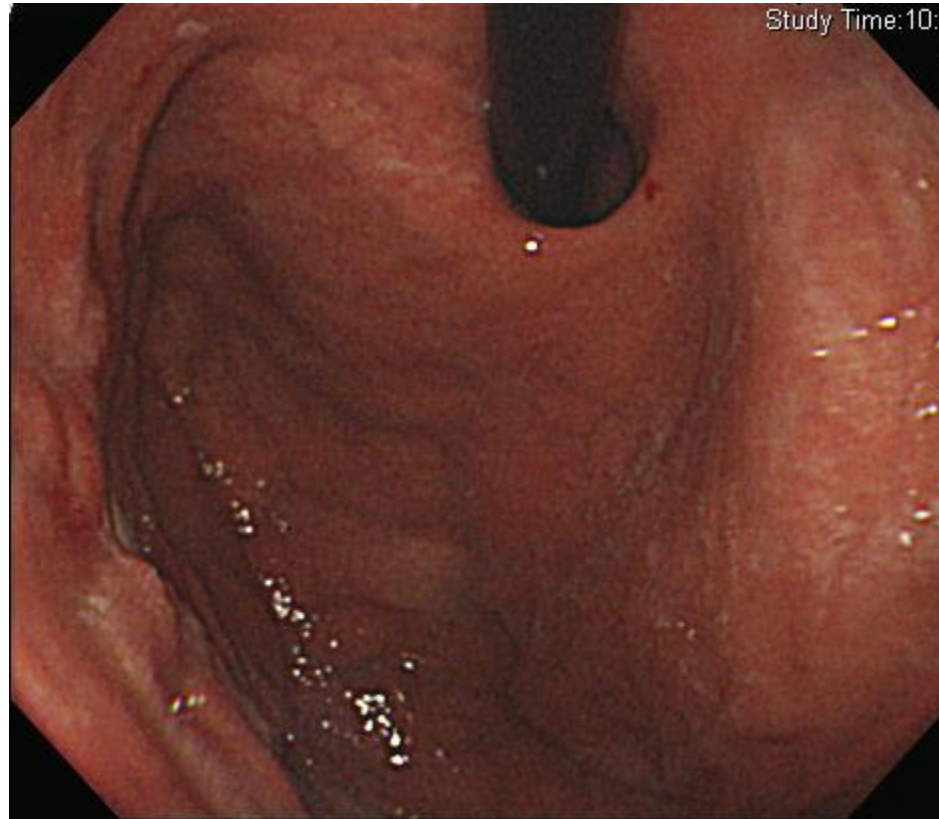
SMC 내시경 퀴즈 11회

성균관대학교 의과대학 내과 이준행

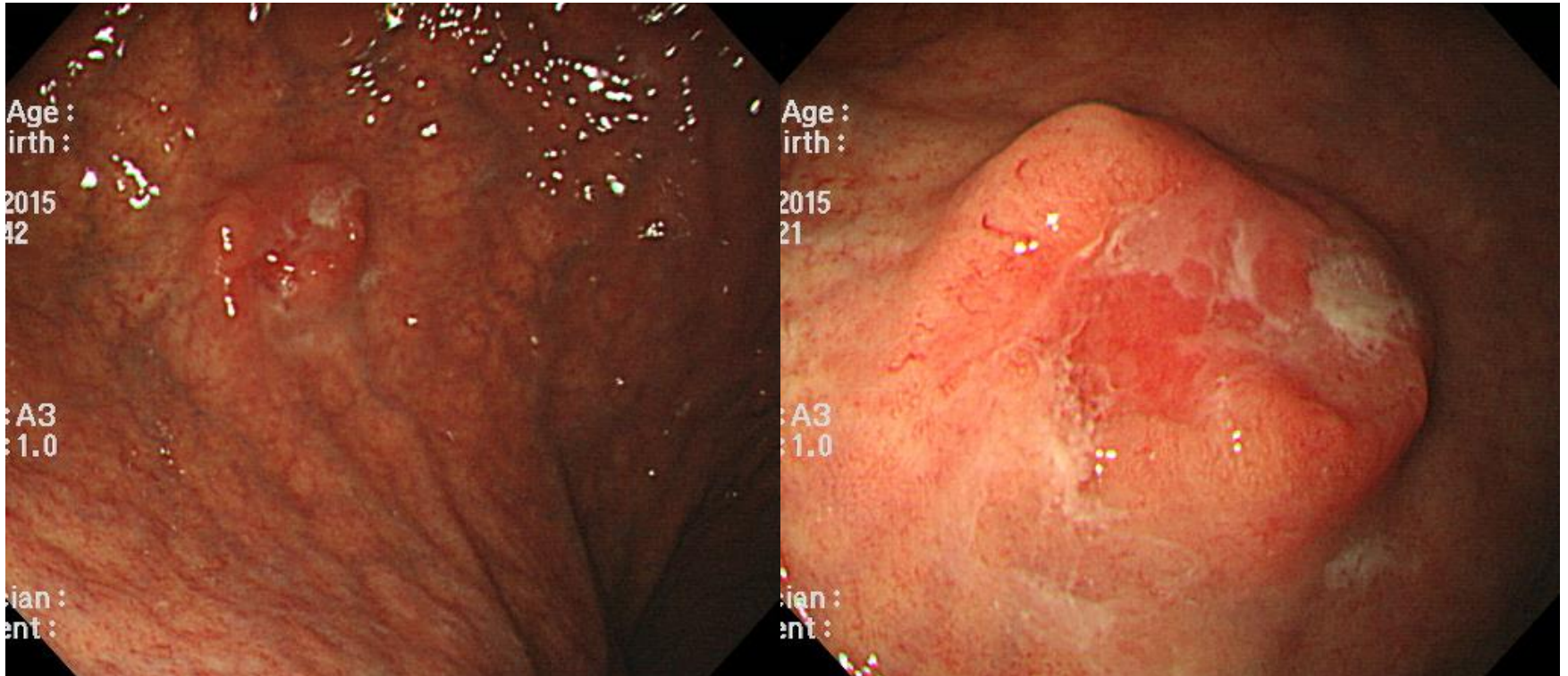
Q11-1. 내시경 검사 도중 massive bleeding이 보였습니다. 소견과 진단은?



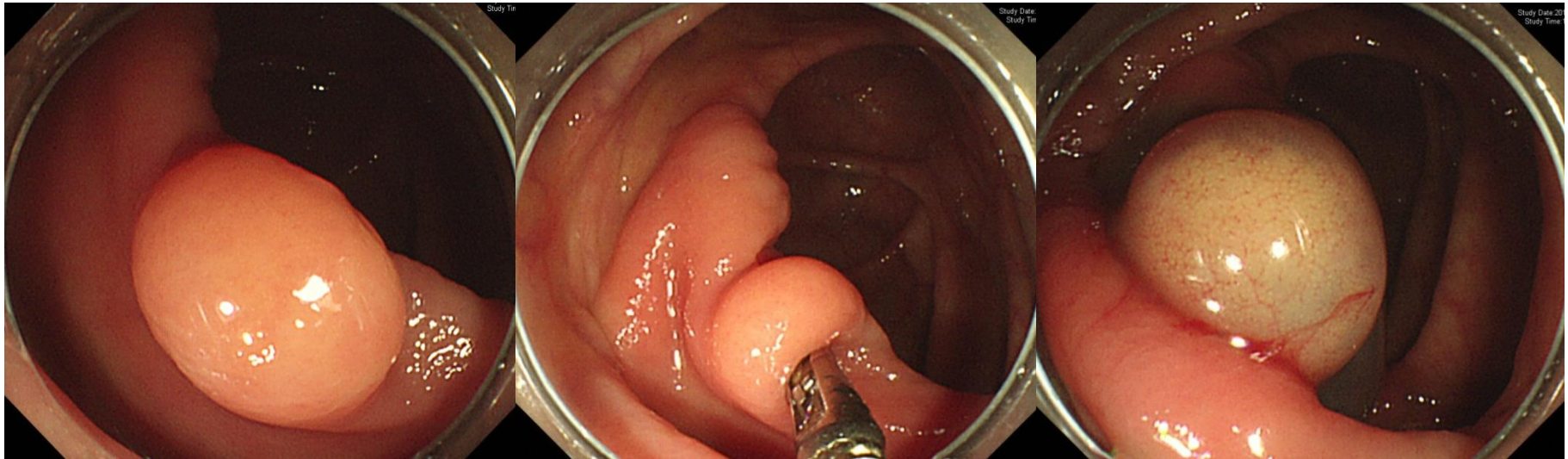
Q11-2. 딱 한장입니다. 소견과 진단은?



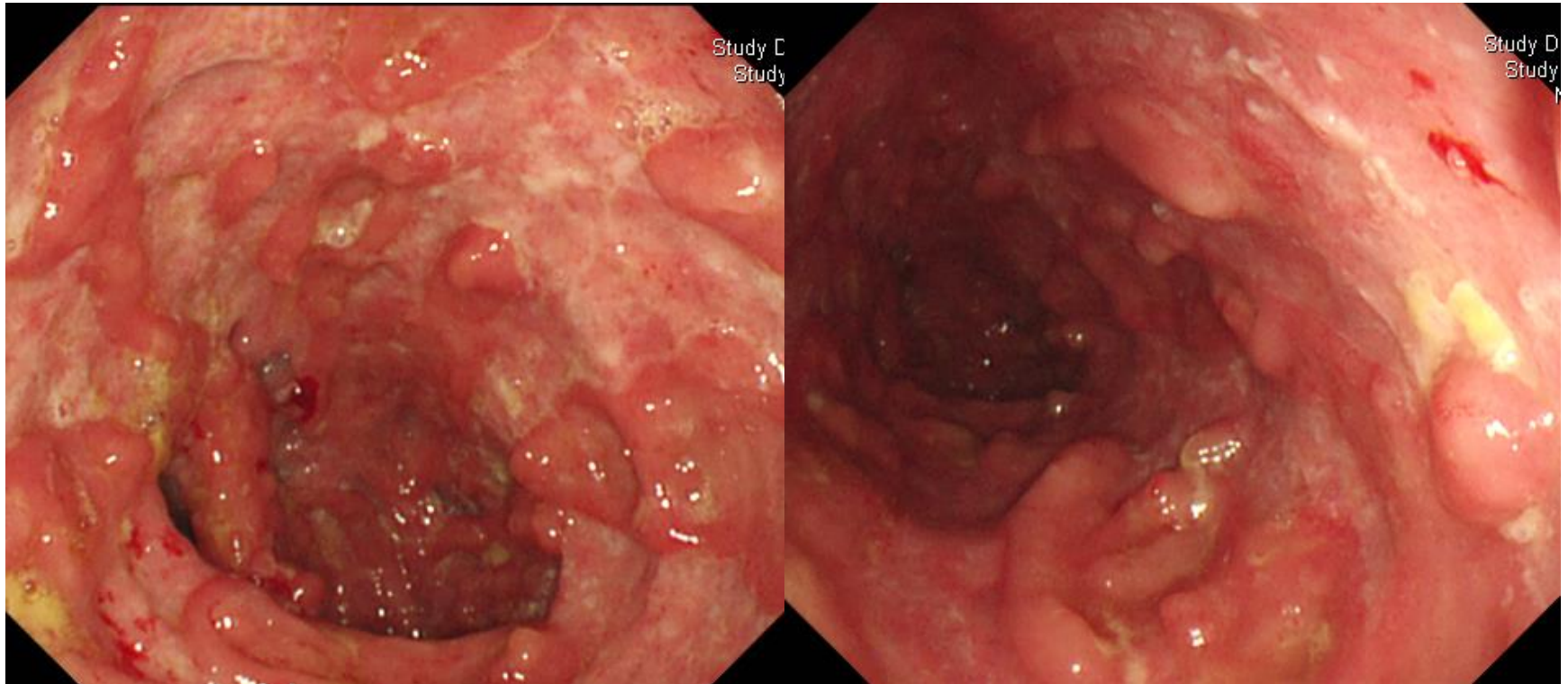
Q11-3. 소견과 진단은?




Q.11-4 IC valve입니다. 진단은?



Q11-5. 대장입니다. 소견과 진단은?





Acting 선생님은 PDF로 되어있는 문제를 모두에게 전달해 주세요.
각자 소견과 진단(first impression 하나만)을 A4 용지에 작성하여
다음 주 월요일 오후까지 acting 선생님께 전달해 주세요.
Acting 선생님은 목요일 집담회때 발표해 주세요.