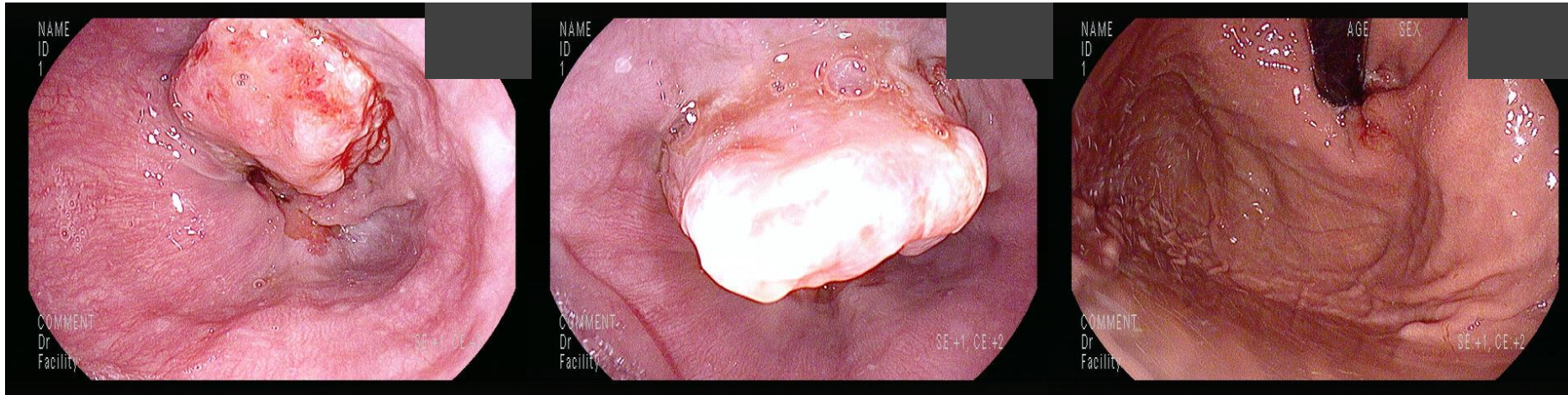


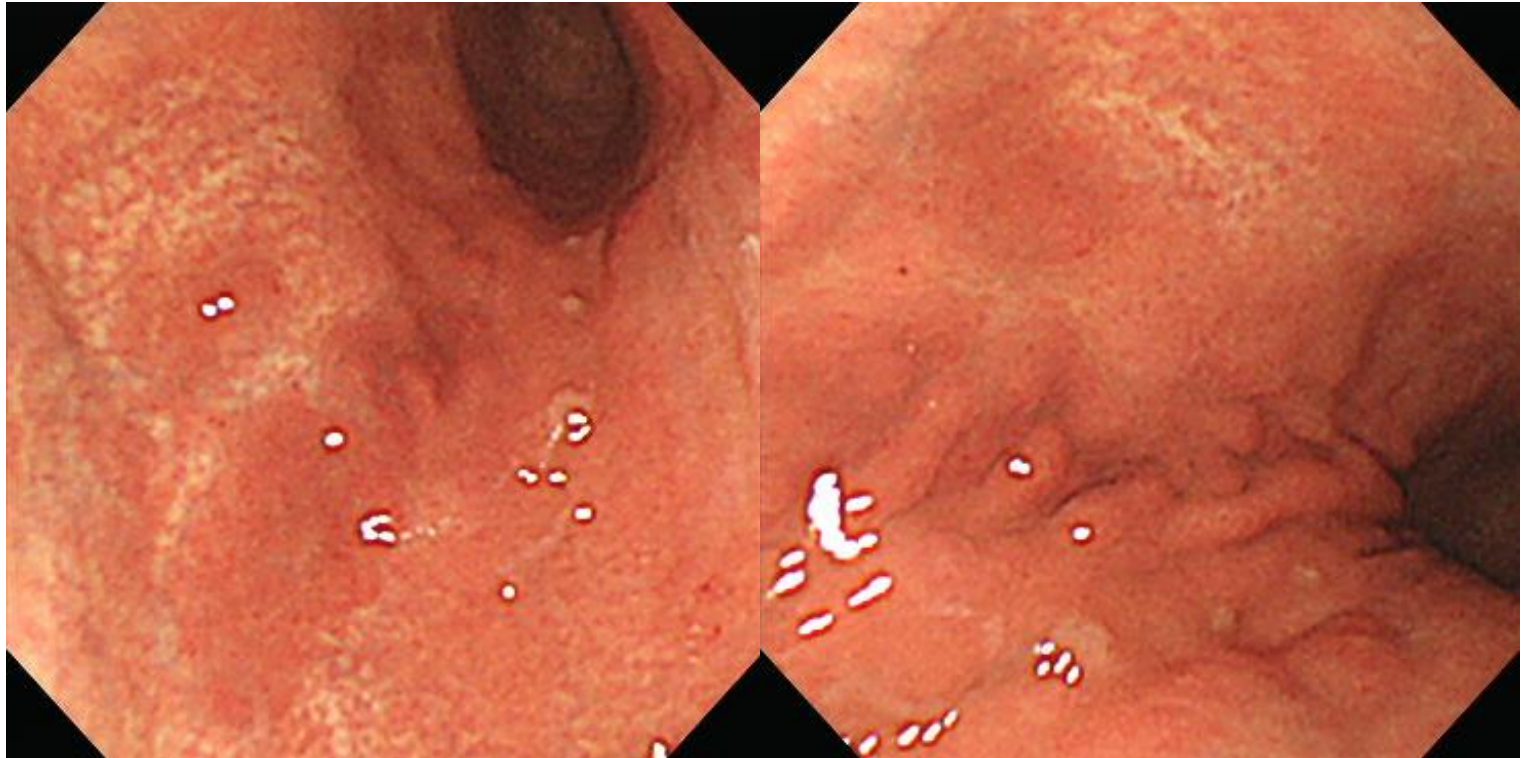
# SMC 내시경 퀴즈 52회

성균관대학교 의과대학 내과 이준행

# Q52-1. EG junction cancer. 예상되는 조직 형은? Squamous 혹은 adenocarcinoma?

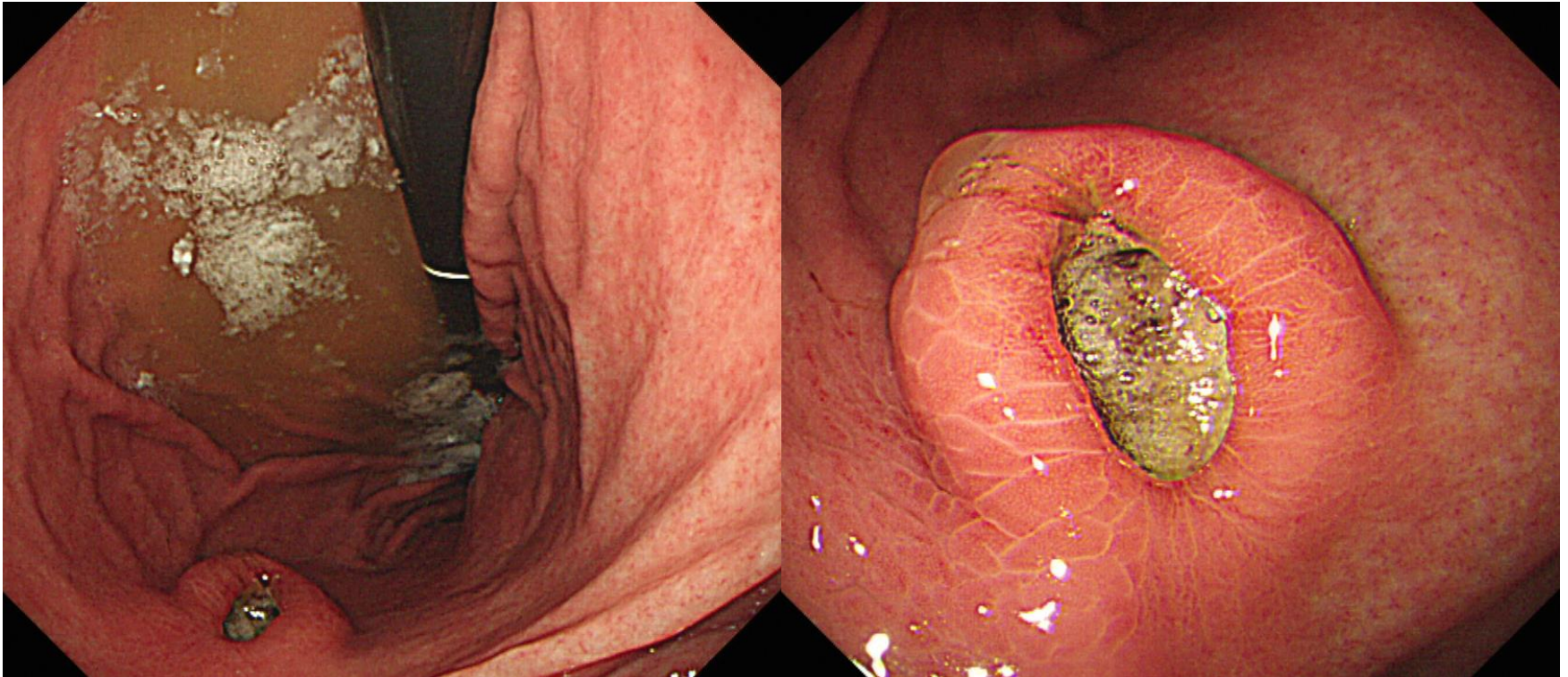


## Q52-2. 소견과 진단은?

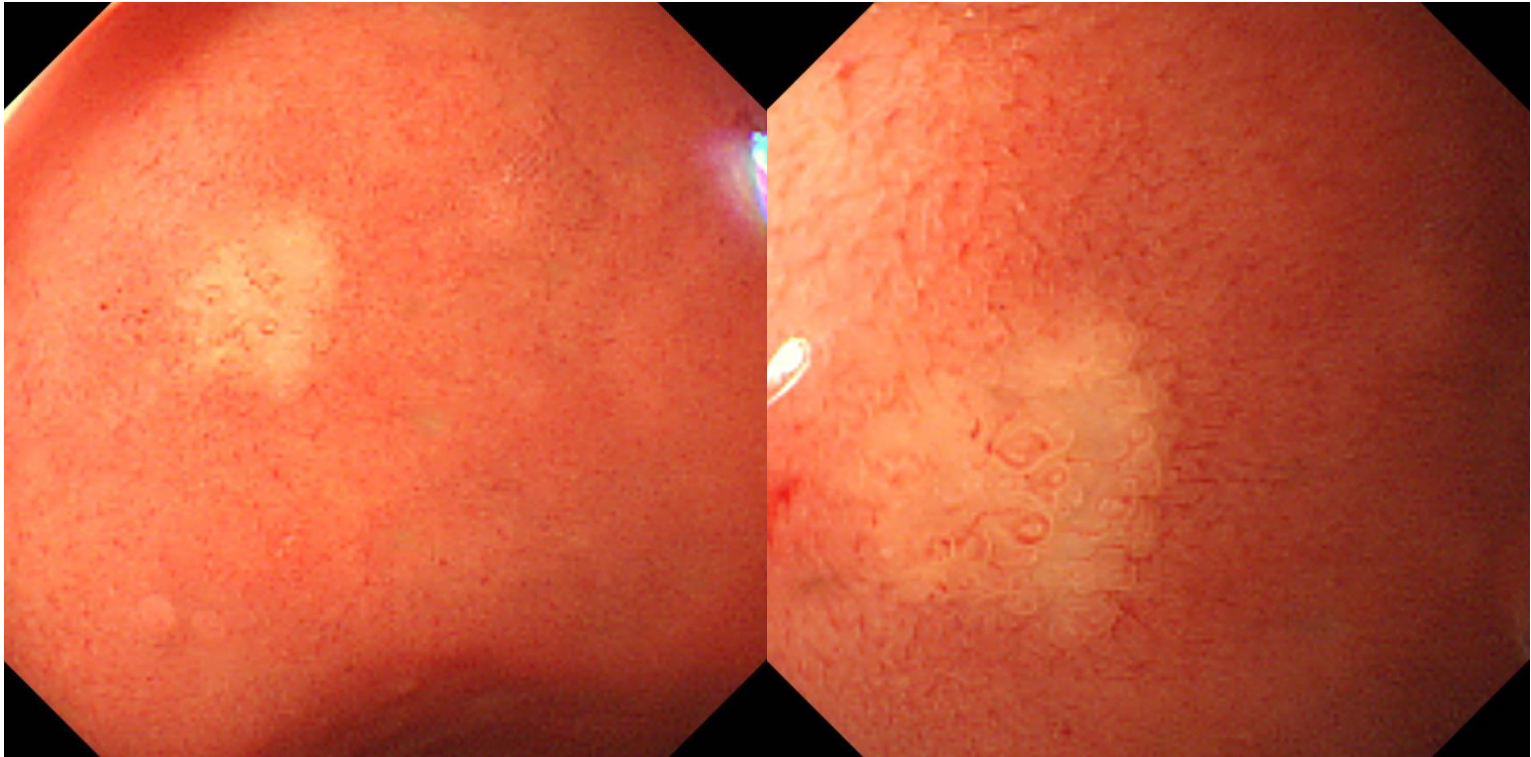




# Q52-3. 소견과 진단은?

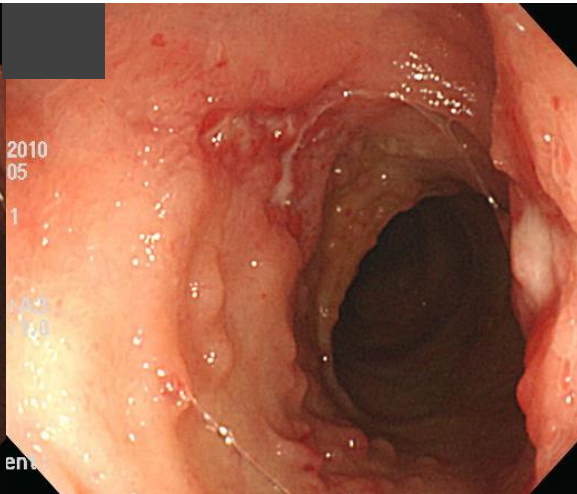
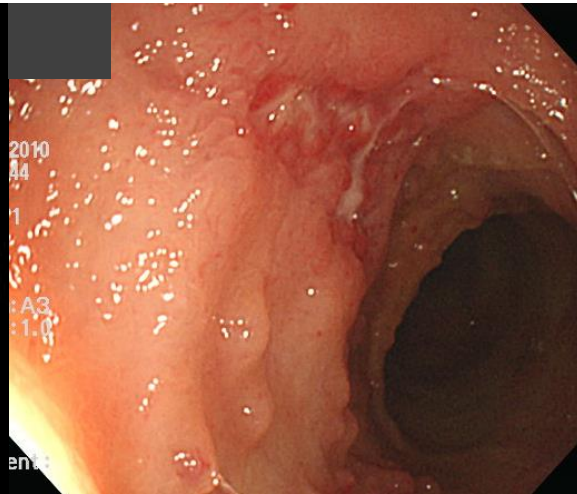
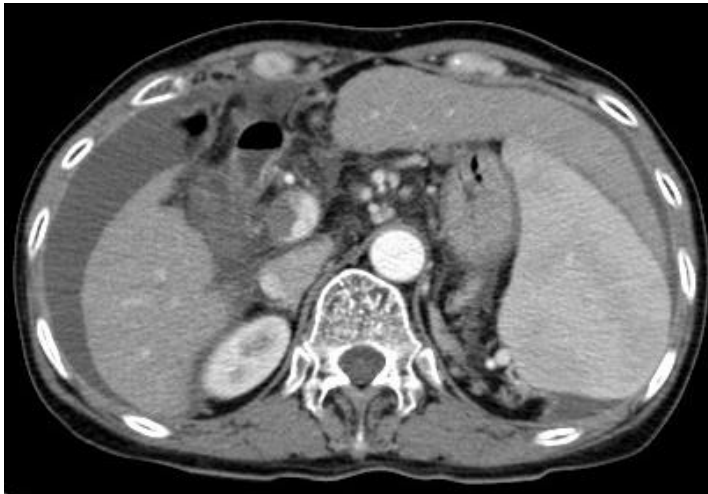


**Q52-4. 십이지장입니다. 소견과 진단은?**




# Q52-5. 소견과 진단은?

임상 정보: 만성 간질환 환자의 갑작스런 복수(복수 천자에  
서 lympho-dominant)와 하부내시경 상 terminal ileum의  
이상 소견







Acting 선생님은 PDF로 되어있는 문제를 모두에게 전달해 주세요.  
각자 소견과 진단(first impression 하나만)을 A4 용지에 작성하여  
다음 주 월요일 오후까지 acting 선생님께 전달해 주세요.  
Acting 선생님은 목요일 집담회때 발표해 주세요.