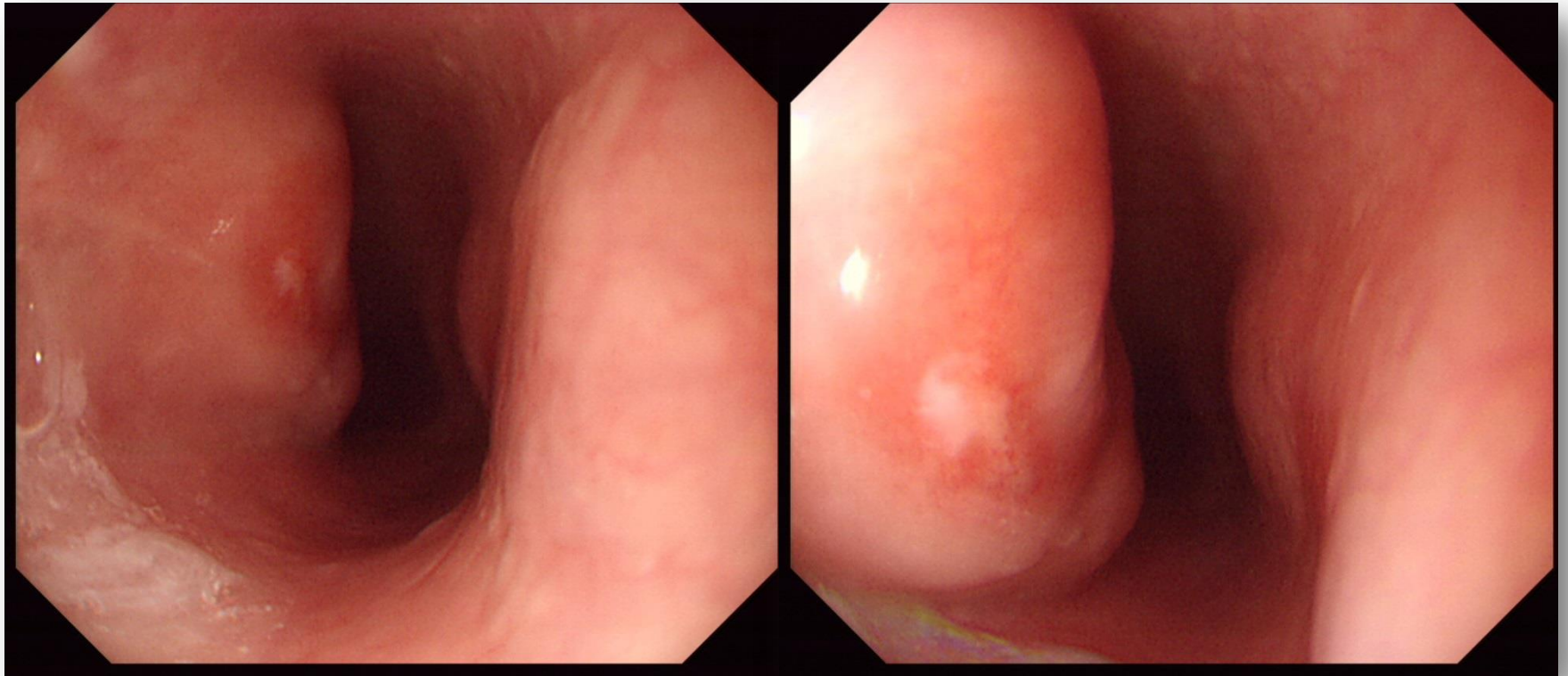


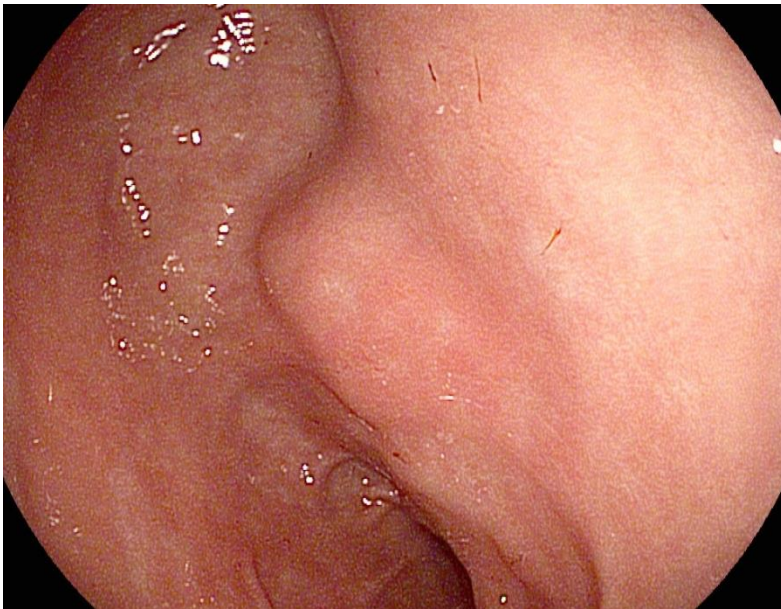
SMC 내시경 퀴즈 56회

성균관대학교 의과대학 내과 이준행

Q56-1. 연하통. 소견과 진단은?



Q56-2. 위 SMT로 의뢰되었으나 영 이상하여 CT를 찍었습니다. 소견과 진단은?



■ 주소

* 환자내원사유 위점막하종양

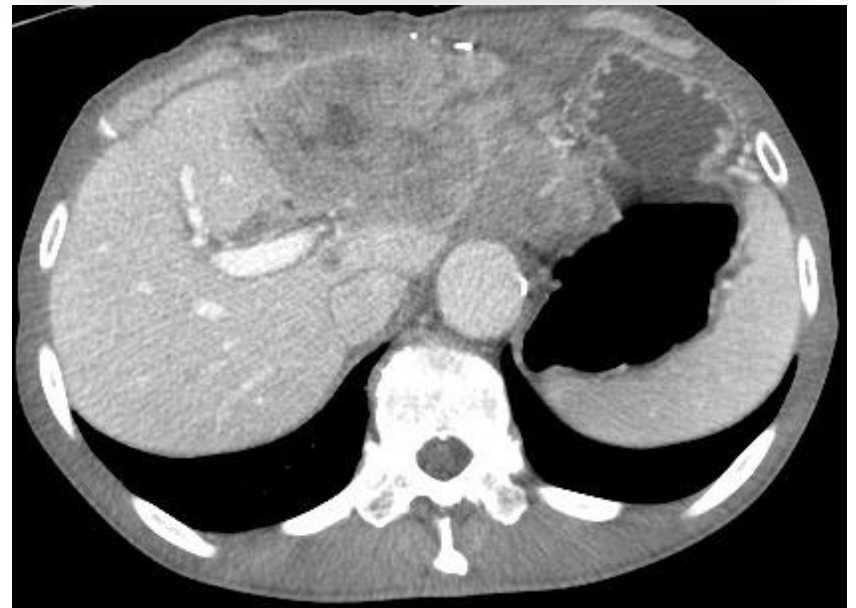내과의원 의뢰서 : # submucosal tumor of stomach

EGD (2016.02.05) : reflux esophagitis(LA-A)

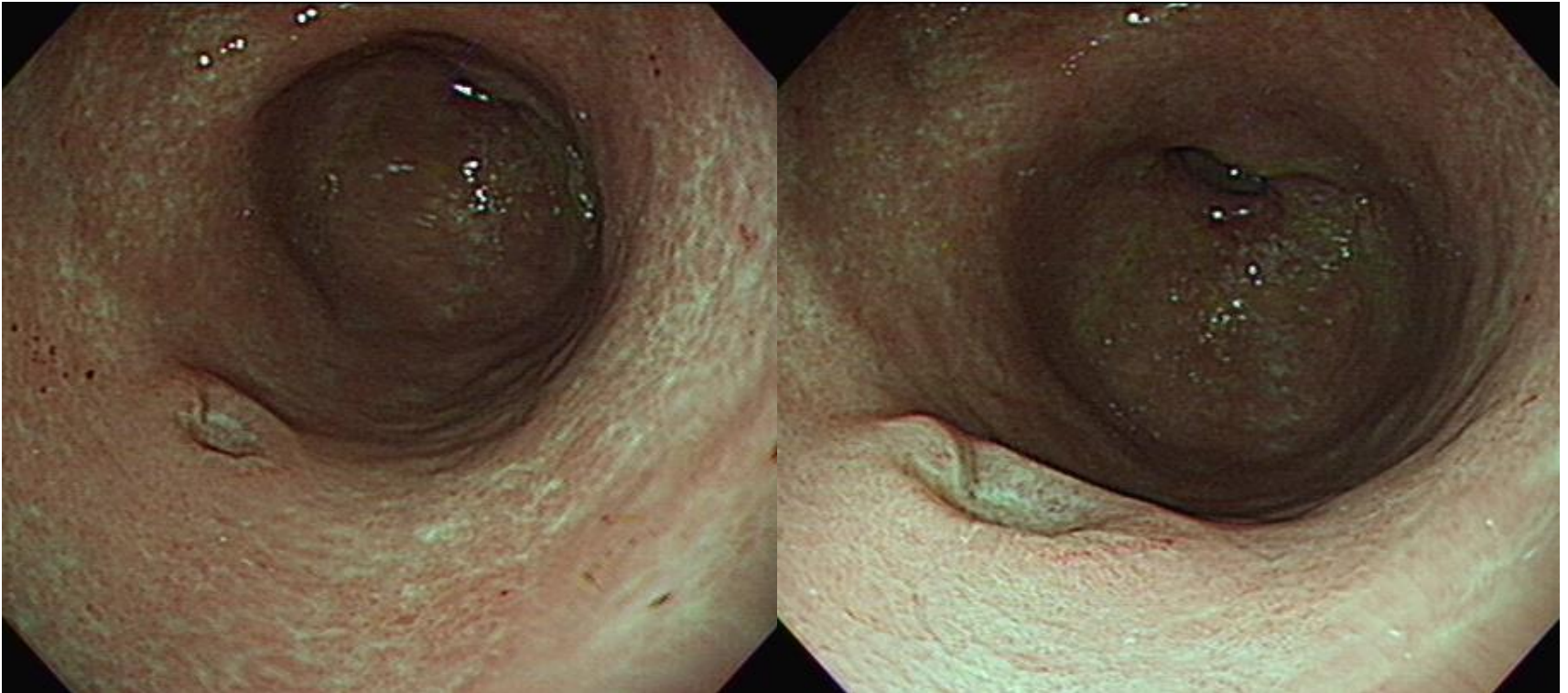
SMT 15mm LC of antrum

■ 주관적 소견

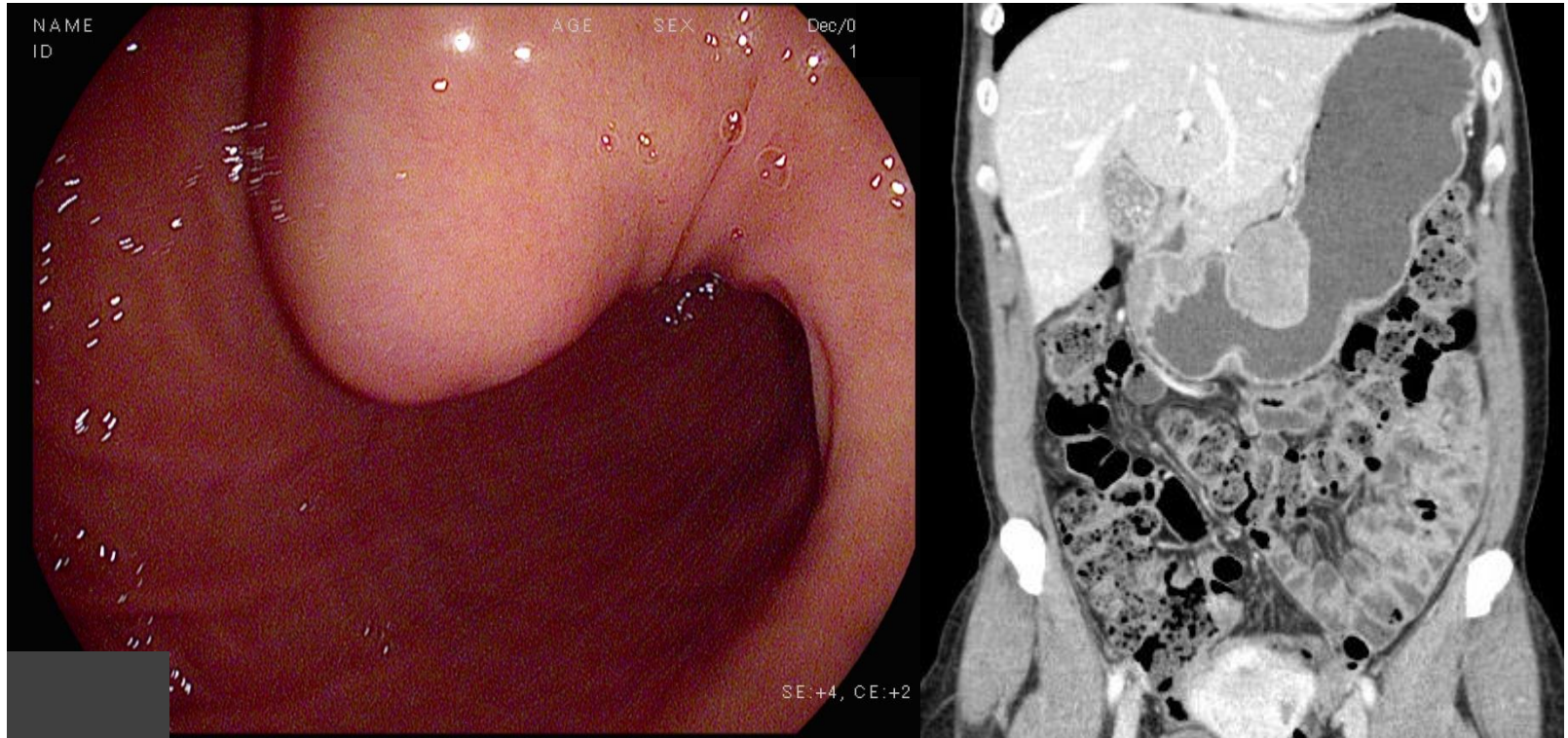
입맛이 없고 체중도



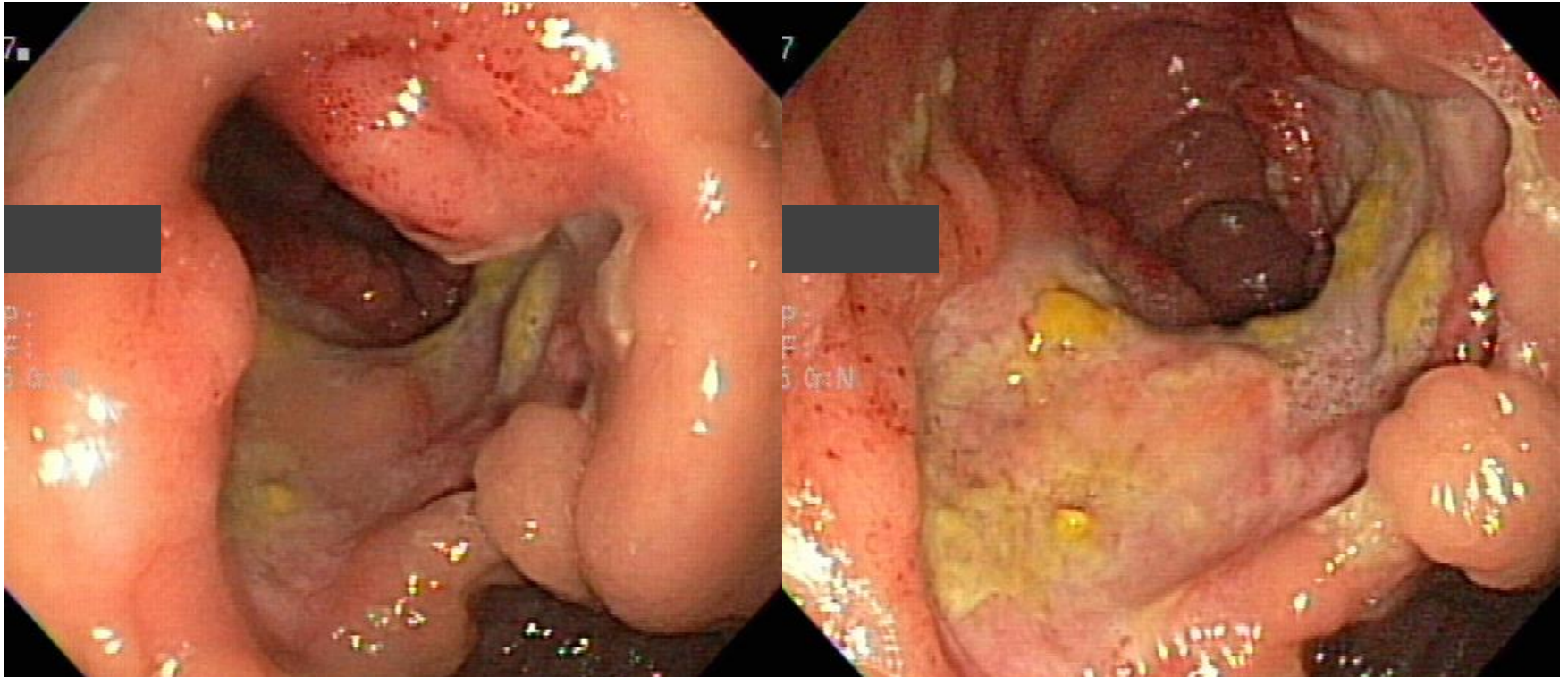
Q56-3. 암일까요, 양성 위궤양일까요?




Q56-4. 소견과 진단은?



Q56-5. Terminal ileum입니다. 소견과 진단
은?





Acting 선생님은 PDF로 되어있는 문제를 모두에게 전달해 주세요.
각자 소견과 진단(first impression 하나만)을 A4 용지에 작성하여
다음 주 월요일 오후까지 acting 선생님께 전달해 주세요.
Acting 선생님은 목요일 집담회때 발표해 주세요.