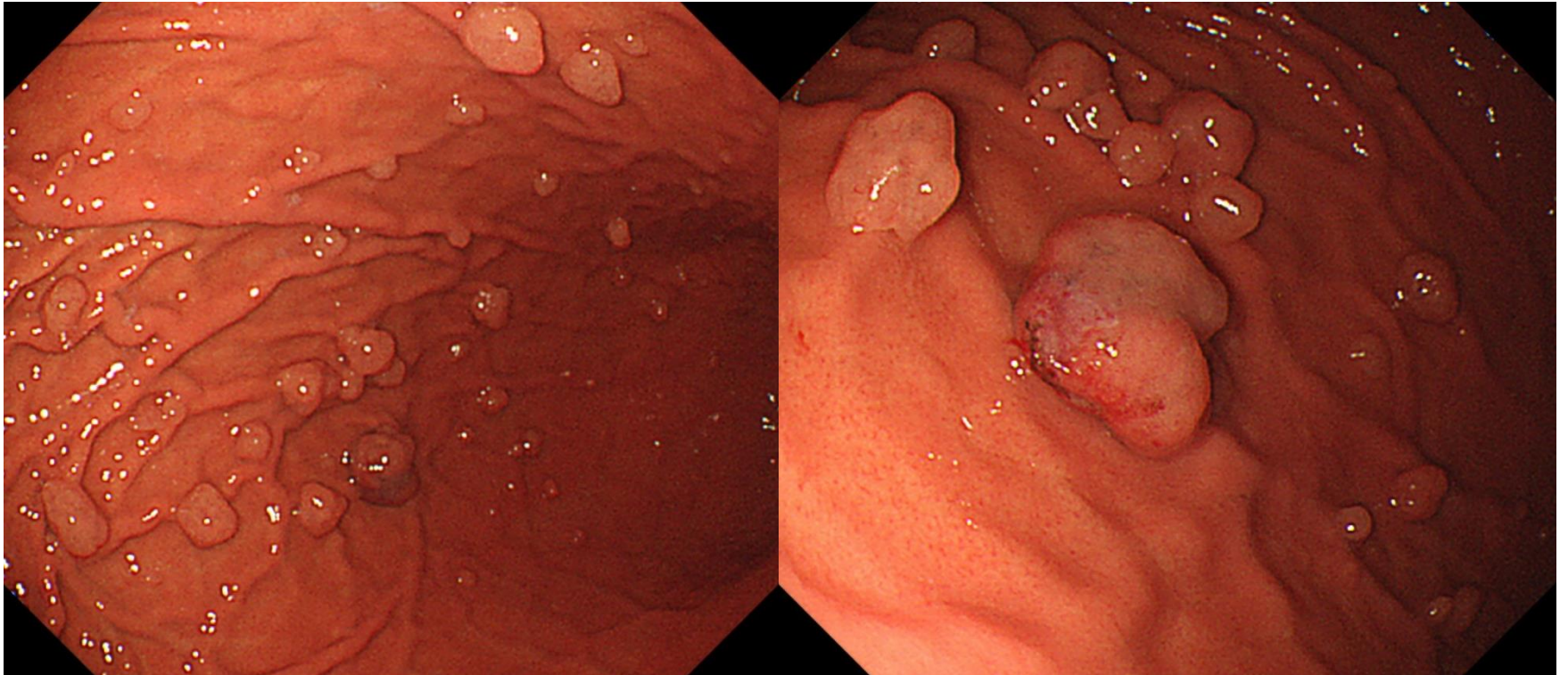


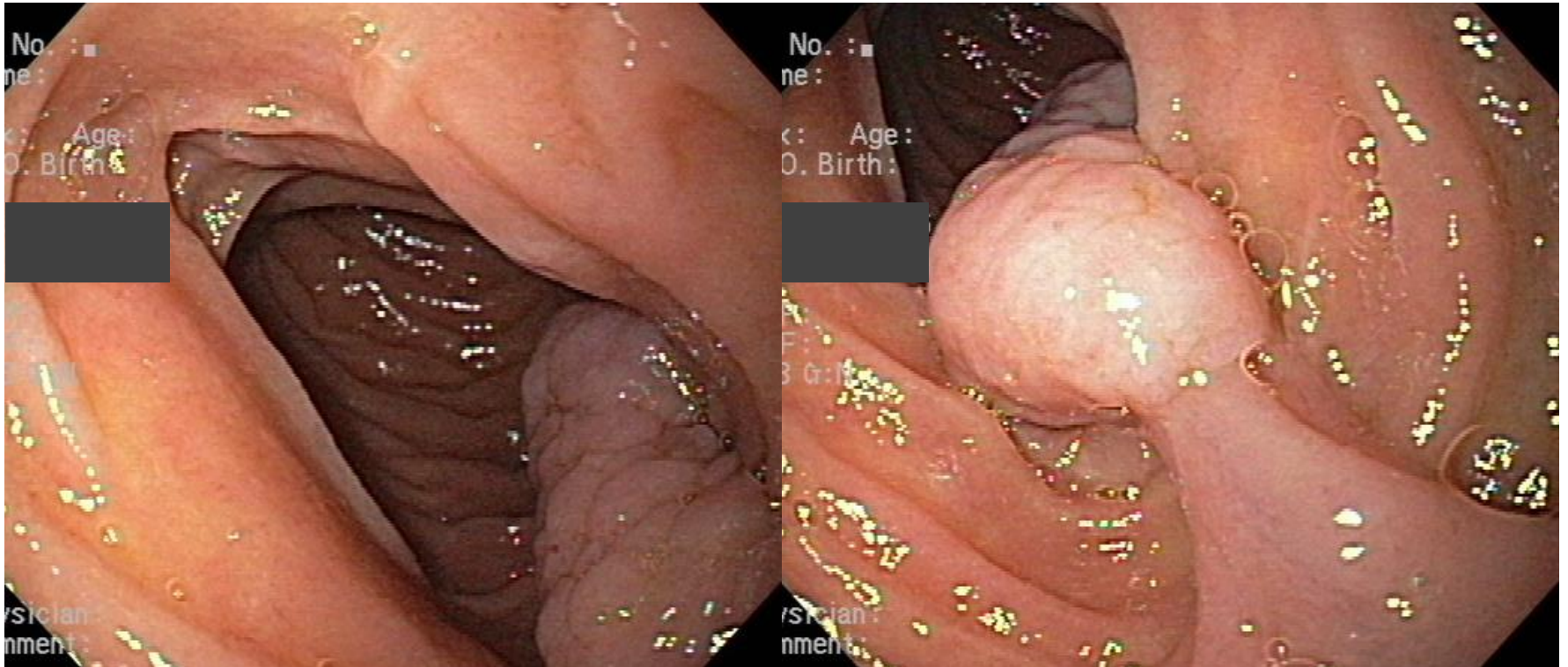
# SMC 내시경 퀴즈 61회

성균관대학교 의과대학 내과 이준행

# Q61-1. 소견과 진단은?

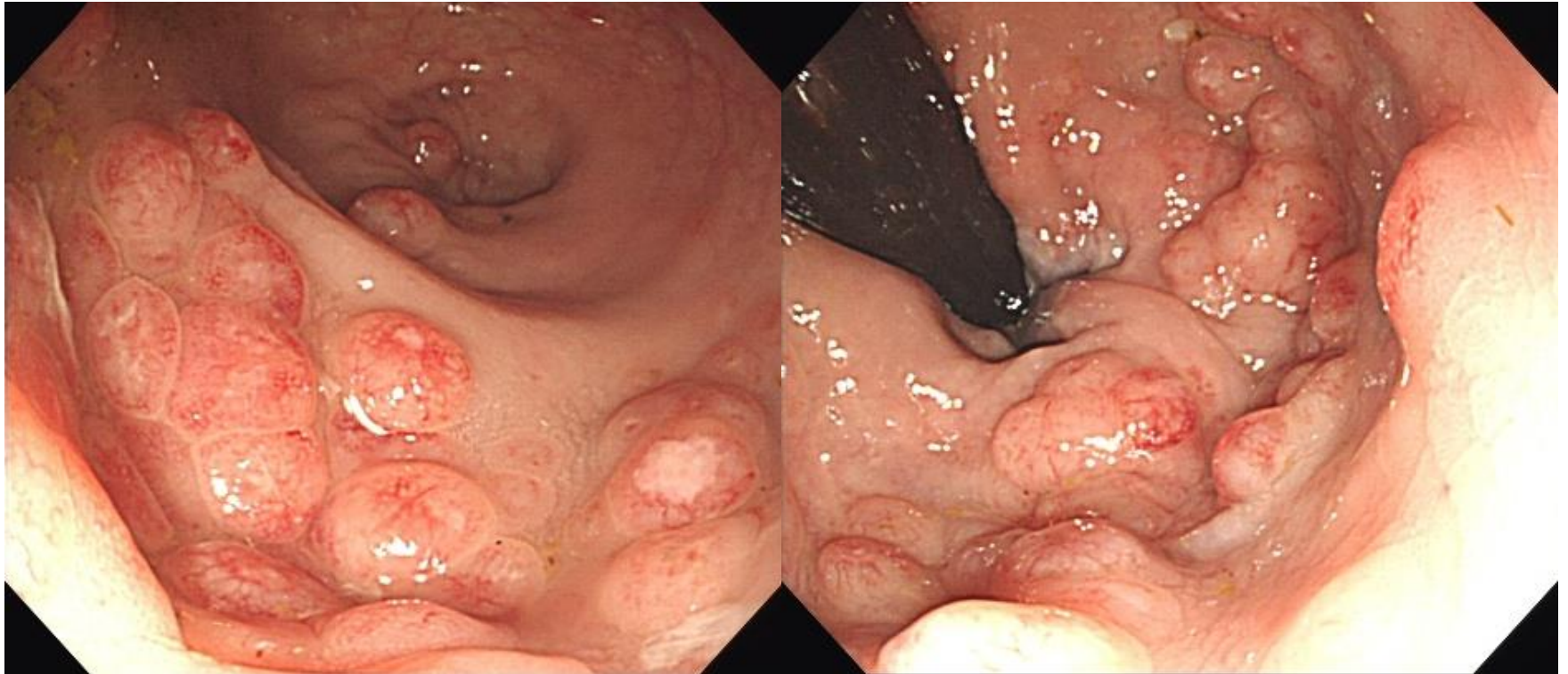


# Q61-2. 십이지장입니다. 소견과 진단은?



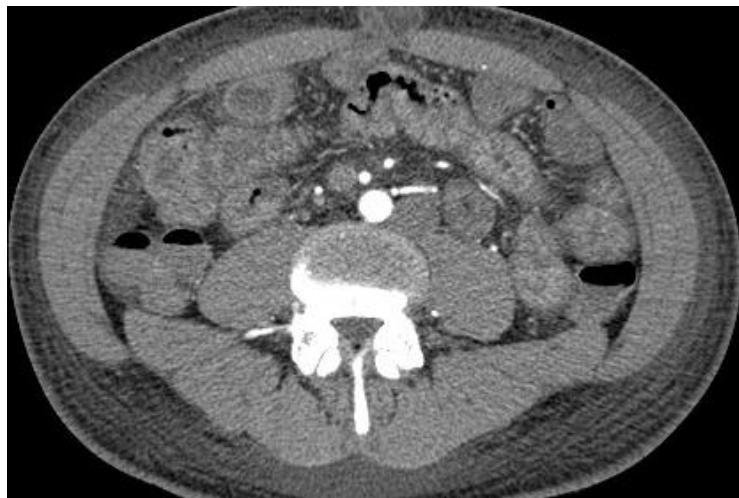

**Q61-3. 직장입니다. 2달 전부터 시작된 배변 시 선홍색 출혈과 탈항. 직장수지검사 상 치핵과 직장의 용종. 소견과 진단은?**

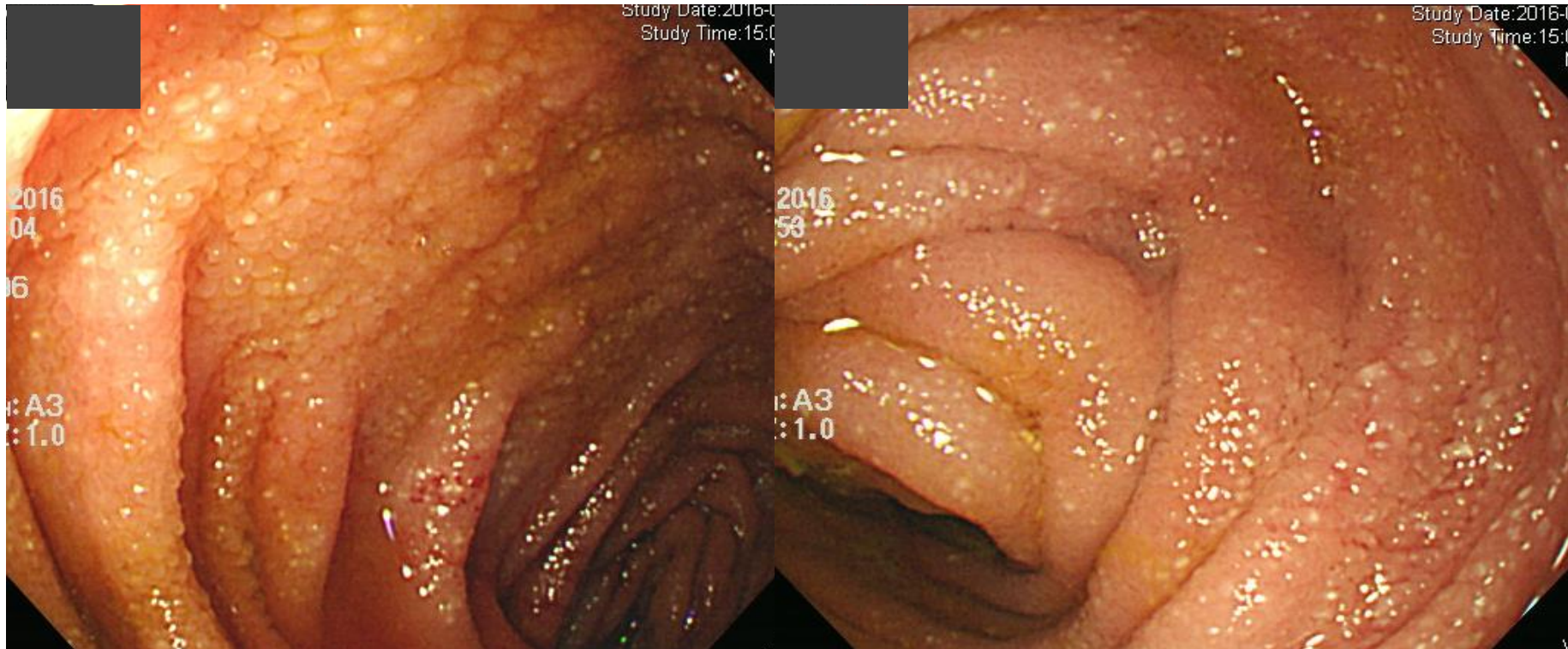


# Q61-4a. M/33. Dyspnea and edema

- PMHx : none
- CBC : 7330-18.7-287k
- Serum albumin : 2.5 g/dl (3.5-5.2)
- Chest X-ray: Bilateral pleural effusion
- Outside examination : EGD(-), Colonoscopy (-)
- CT enteroscopy : Diffuse continuous layered wall thickening in the SB

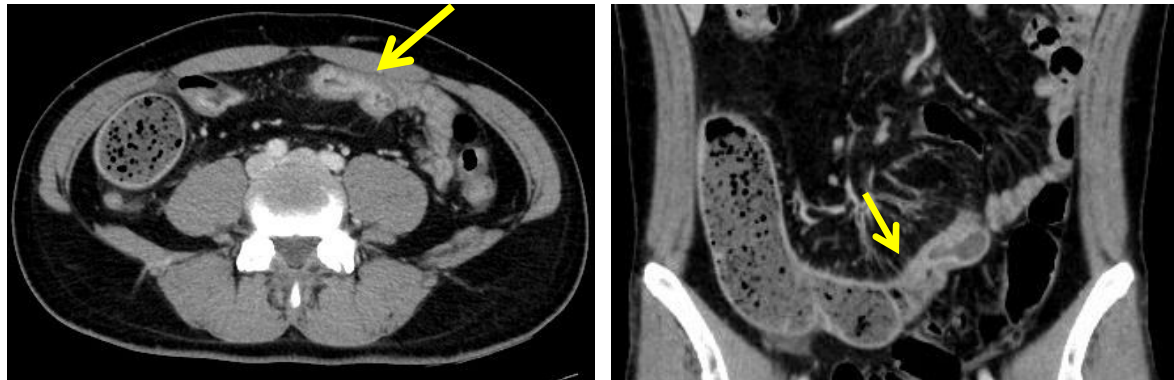
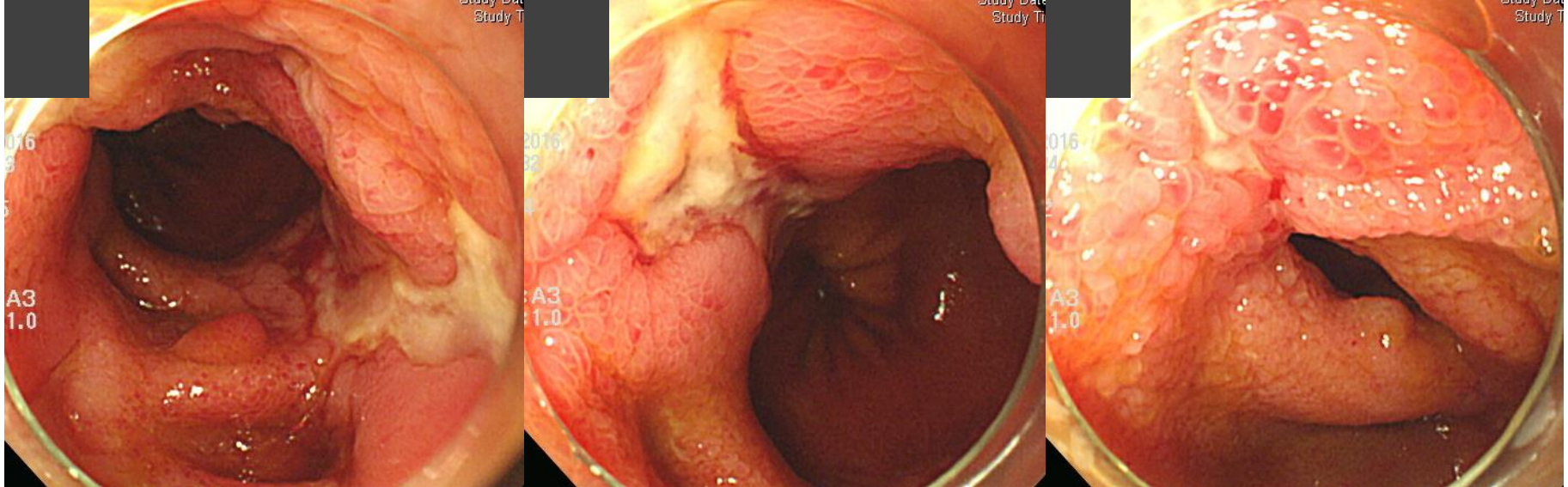



# Q61-4b. 소장경입니다. 소견과 진단은?





**Q61-5. M/30. Intermittent abdominal pain. 소장경과 CT입니다. 소견과 진단은?**





Acting 선생님은 PDF로 되어있는 문제를 모두에게 전달해 주세요.  
각자 소견과 진단(first impression 하나만)을 A4 용지에 작성하여  
다음 주 월요일 오후까지 acting 선생님께 전달해 주세요.  
Acting 선생님은 목요일 집담회때 발표해 주세요.