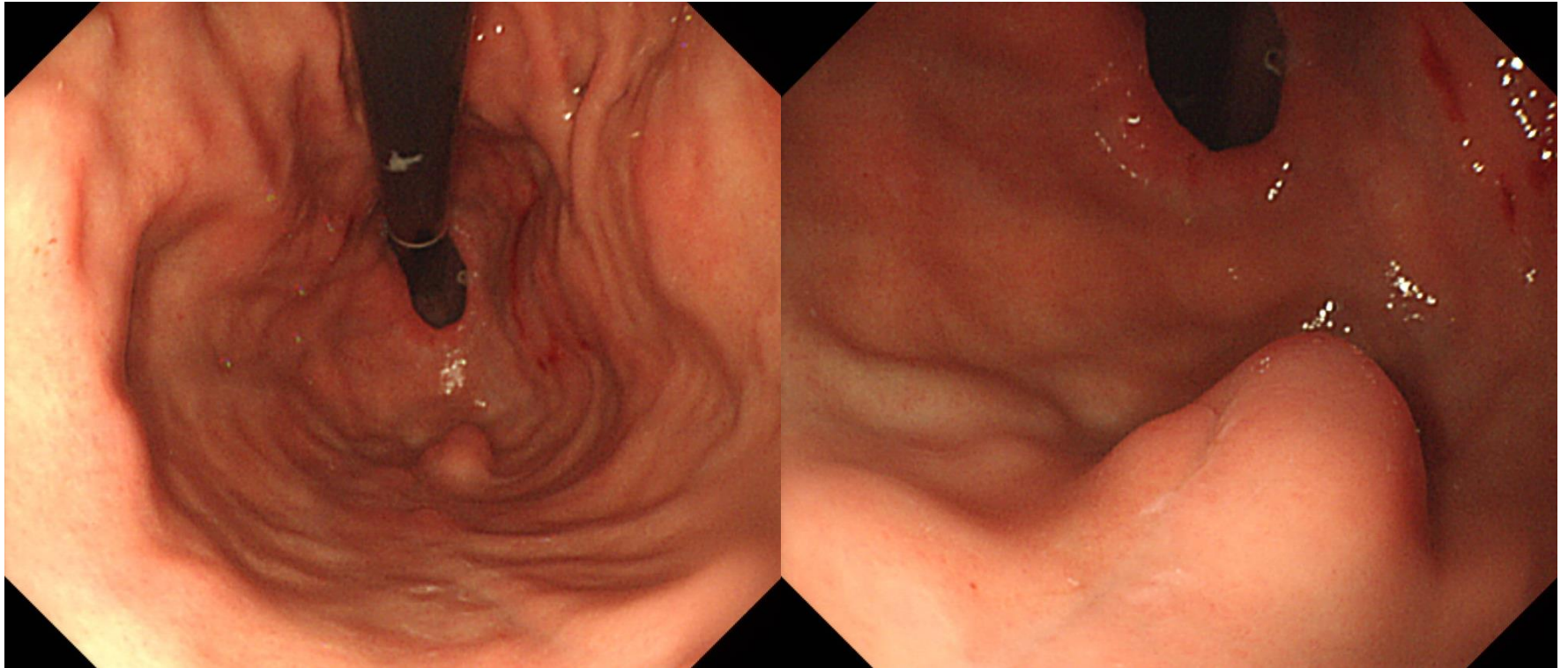


SMC 내시경 퀴즈 64회

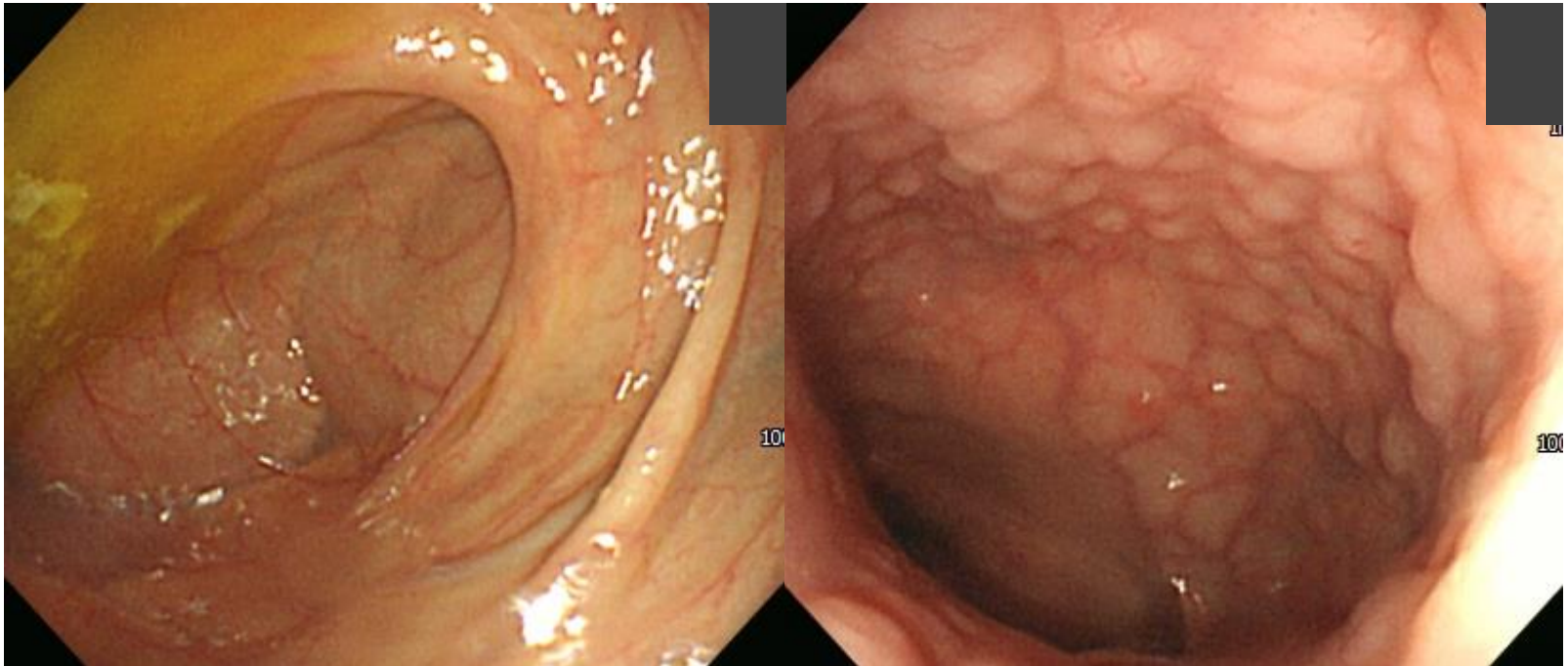
성균관대학교 의과대학 내과 이준행

Q64-1. 식도암으로 Ivor Lewis 수술 받은 환자의 gastric tube입니다. 소견과 진단은?



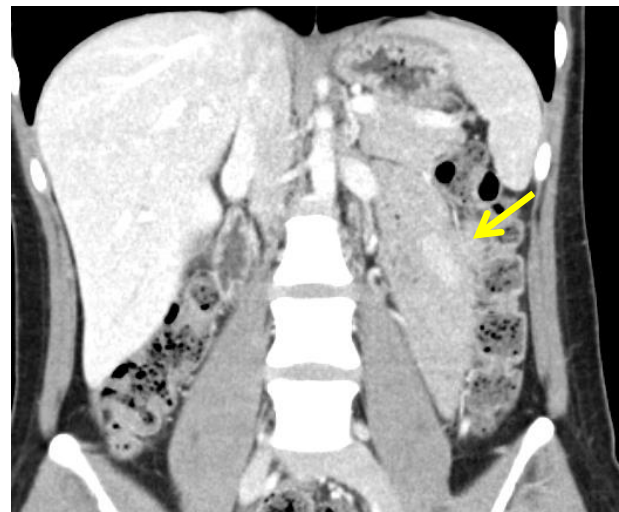
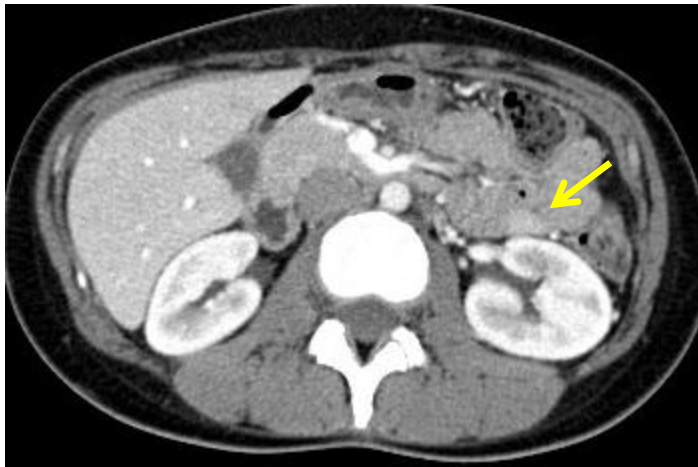
Q64-2. 직장입니다. 소견과 진단은?

- 한 달 전부터 변을 볼 때 하얀색의 점액이 섞여나옴
- 혈변, 복통의 증상은 없으며 배변 횟수는 하루 2회 정도
- 부인과에서 골반염 치료

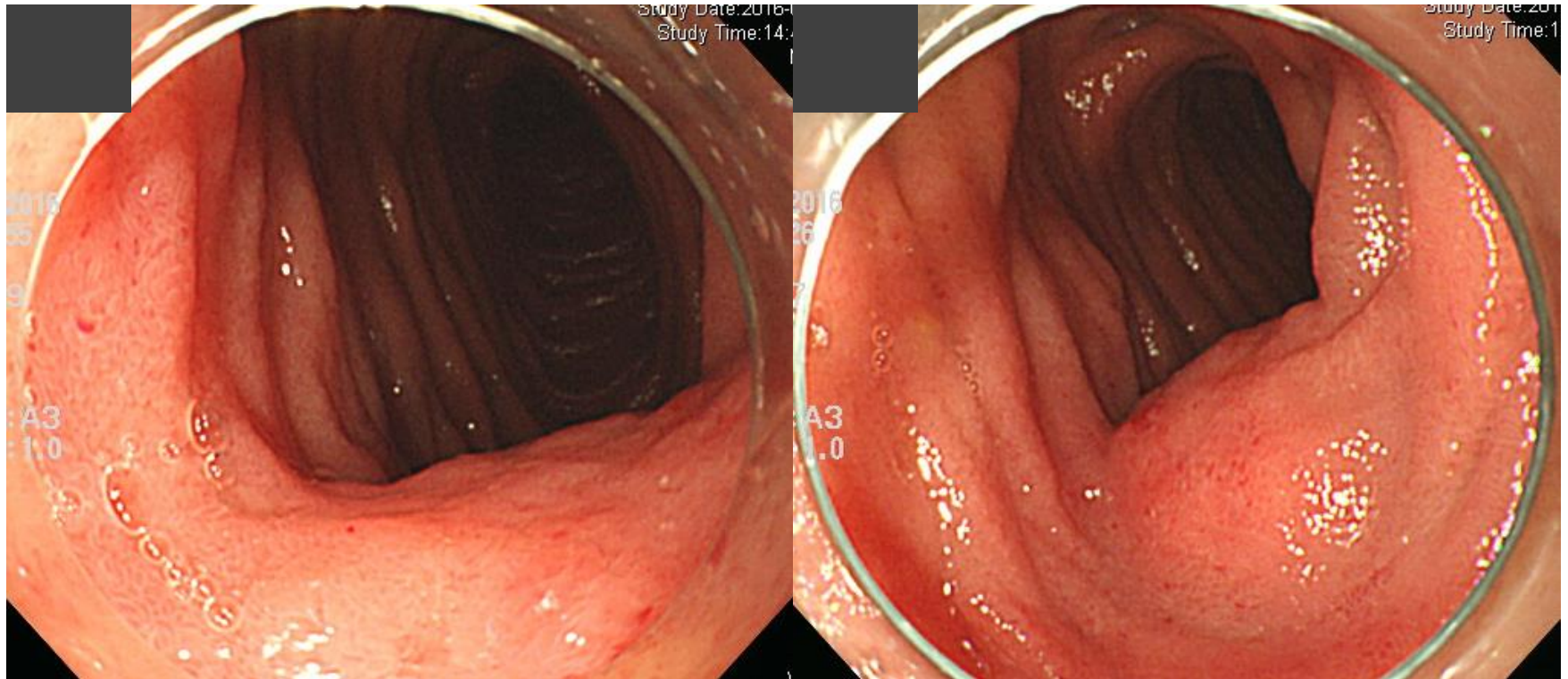


Q64-3a. 종양 표지자 상승으로 CT를 찍었습니다.

- PMHx: none
- Lab : WNL
- EGD : CSG
- Pancreatic CT: A focal elongated enhancing lesion in jejunal wall
A fat-containing mass in left adnexa.

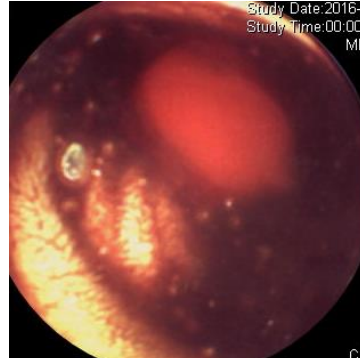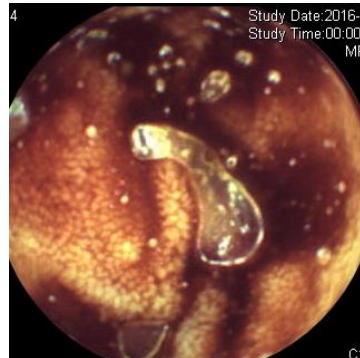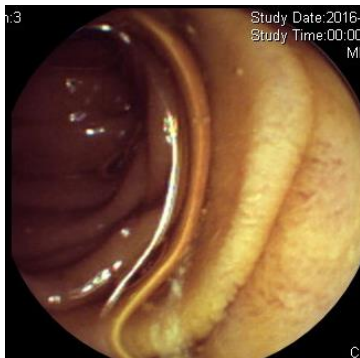


Q64-3b. 소장경 소견입니다.

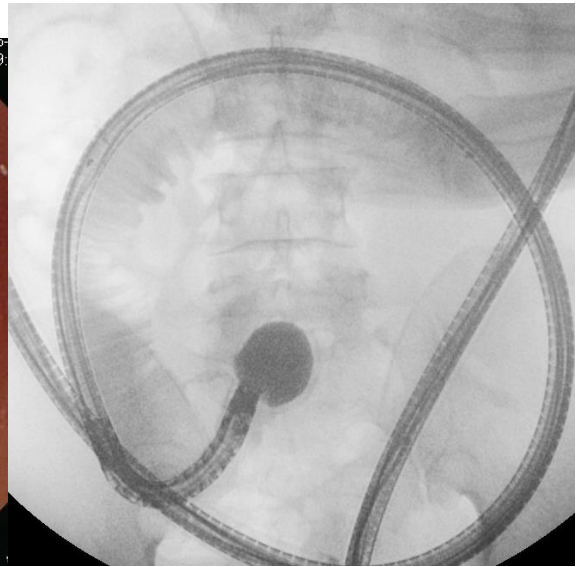
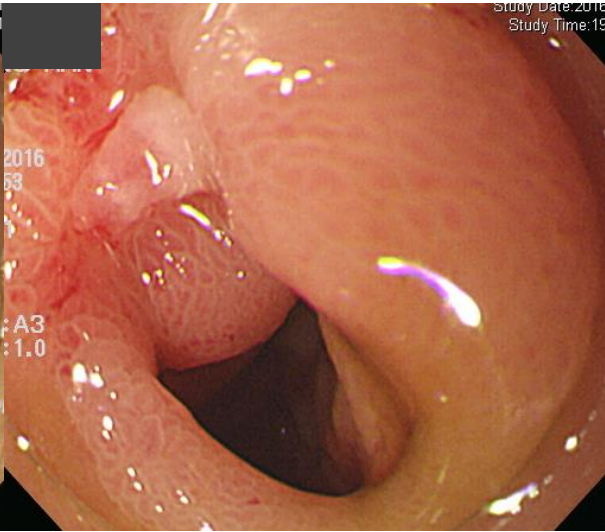
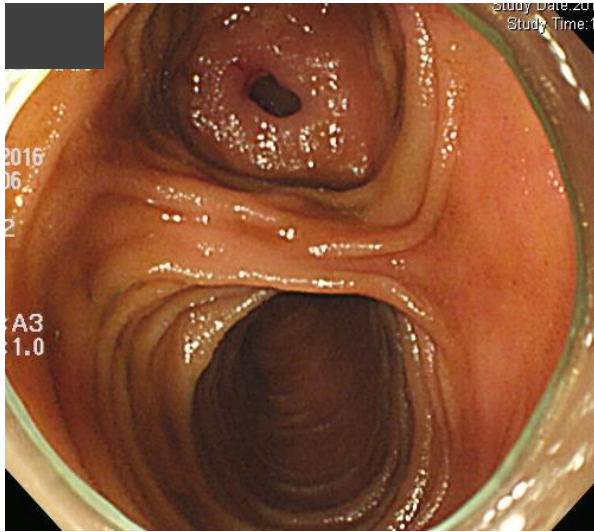


Q64-4a. Hematochezia 환자의 병력입니다.

- PMHx: HTN (+)
- V/S : 167/78 mmHg- 87회/min
- CBC : 4700-8.5/25.3-172k
- Outside examination: EGD (-), Colonoscopy (-, blood on TI)
- Capsule endoscopy: suspicious active bleeding on ileum

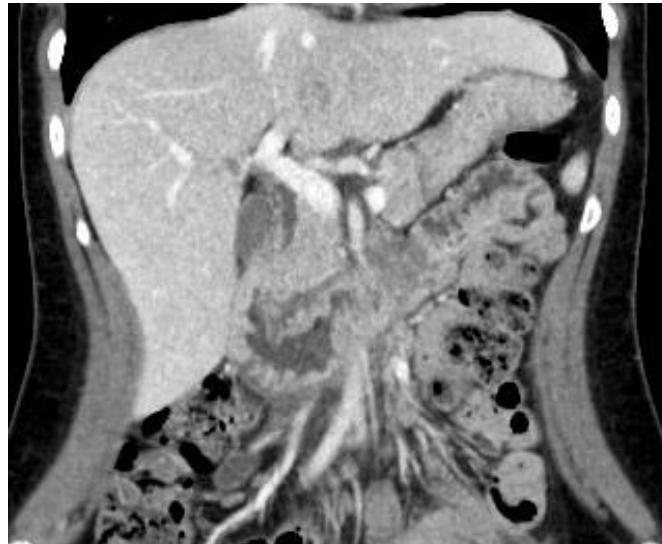


Q64-4b. Hematochezia 환자의 소장경입니다. 소견과 진단은?

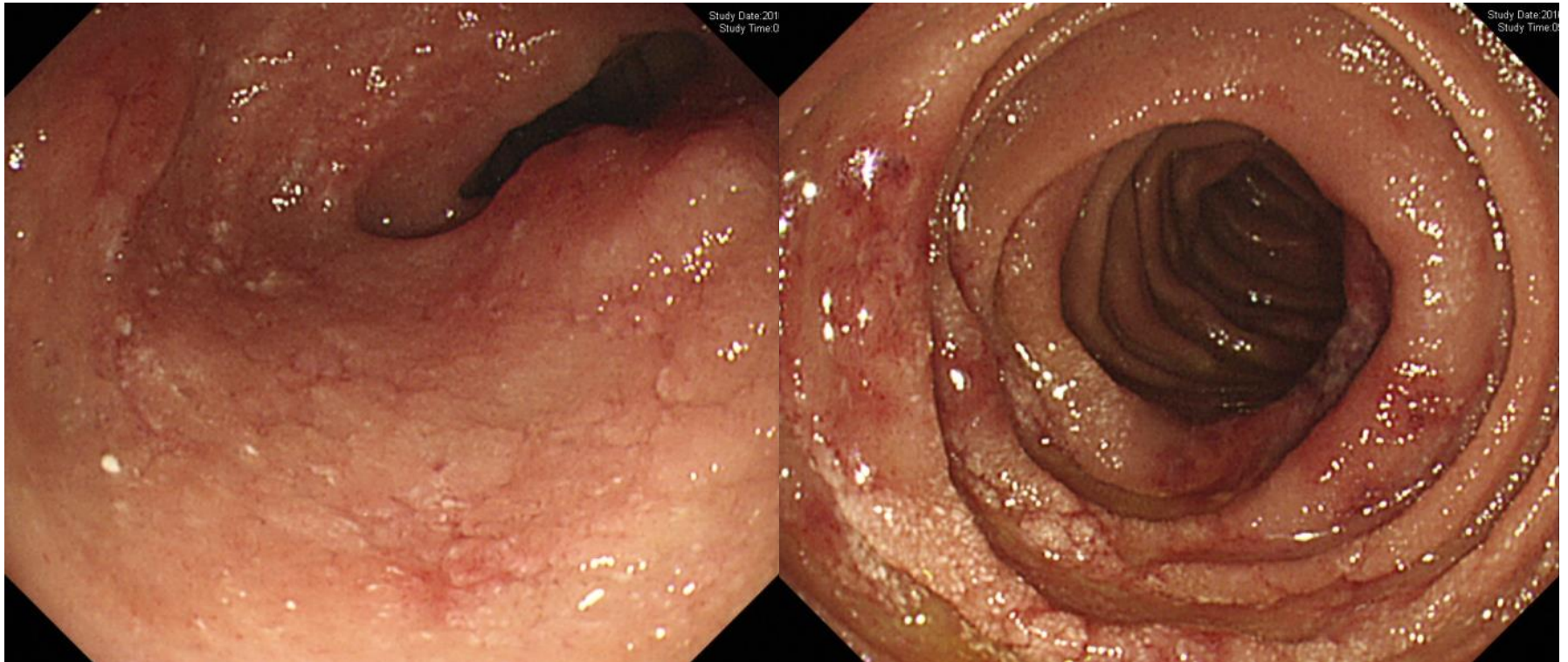



Q64-5a. 34/F. 2주 전 시작된 복통.

- PMHx : s/p Total thyroidectomy for thyroid cancer (2yrs ago)
- CBC : 7190-12.5-353k
- Outside examination : EGD(-)
- **APCT** : Marked wall thickening at layered enhancement of the duodenum 3rd and 4th portion.



Q64-5b. Push enteroscopy입니다. 소견과 진단은?





Acting 선생님은 PDF로 되어있는 문제를 모두에게 전달해 주세요.
각자 소견과 진단(first impression 하나만)을 A4 용지에 작성하여
다음 주 월요일 오후까지 acting 선생님께 전달해 주세요.
Acting 선생님은 목요일 집담회때 발표해 주세요.