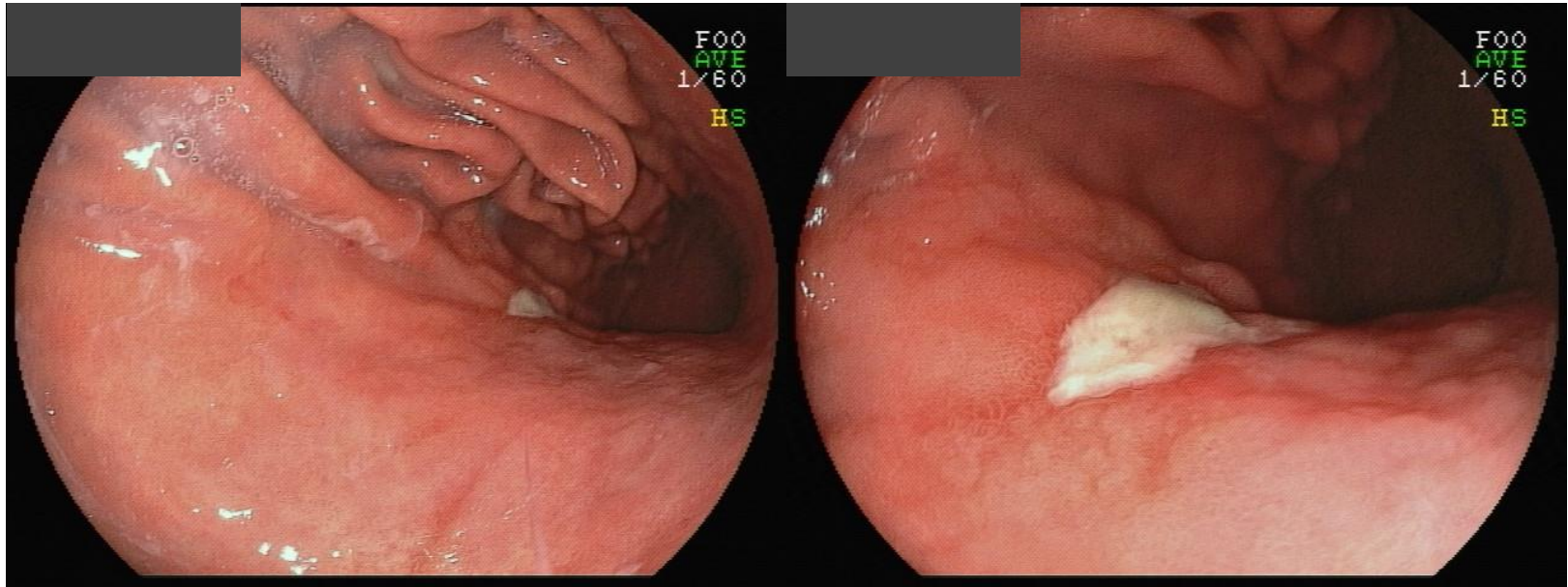


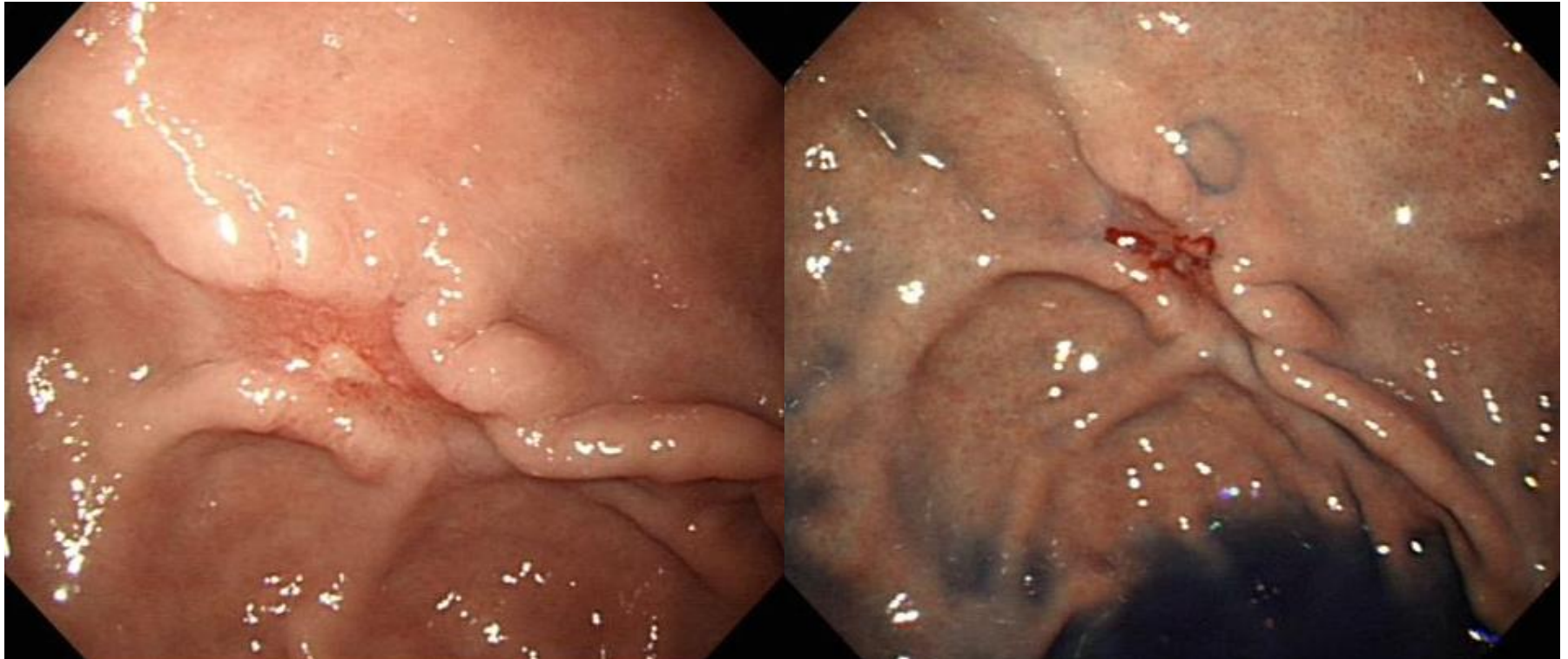
# SMC 내시경 퀴즈 67회

성균관대학교 의과대학 내과 이준행

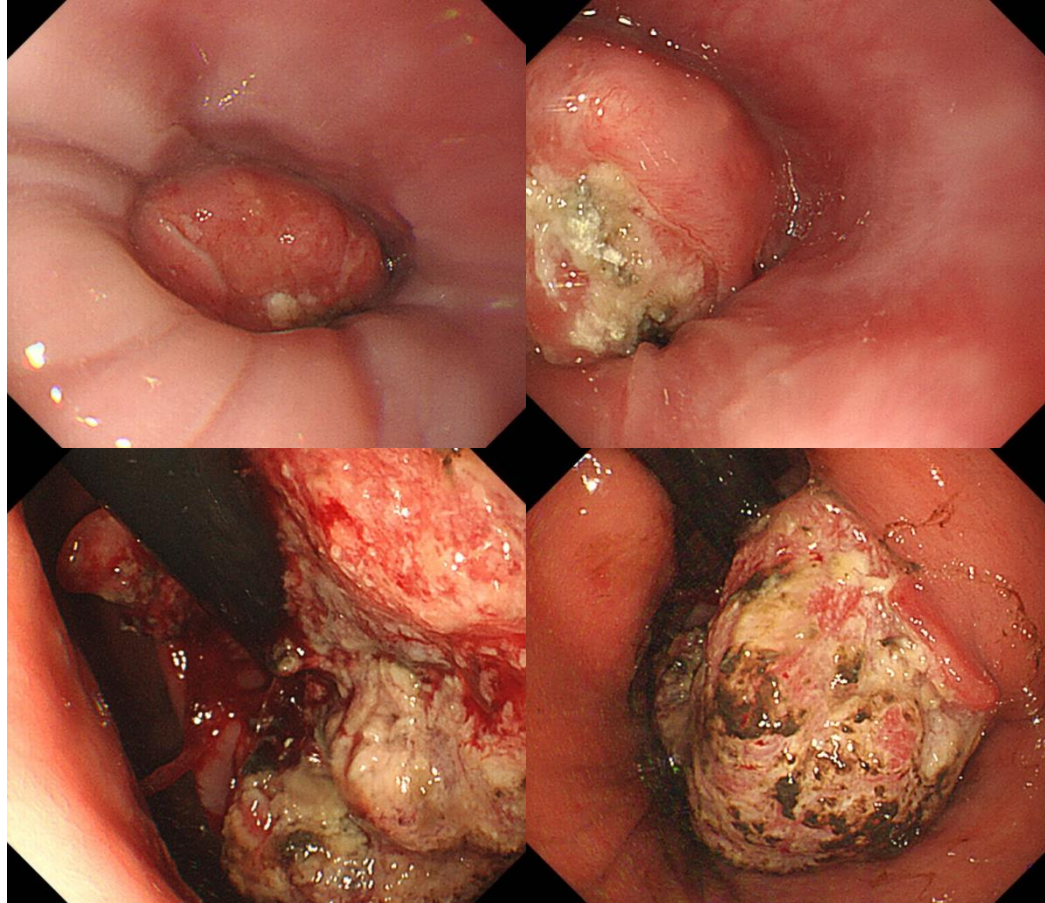
# Q67-1. 소견과 진단은?



**Q67-2. Gastric fundus입니다. 예상되는 심  
달도는?**

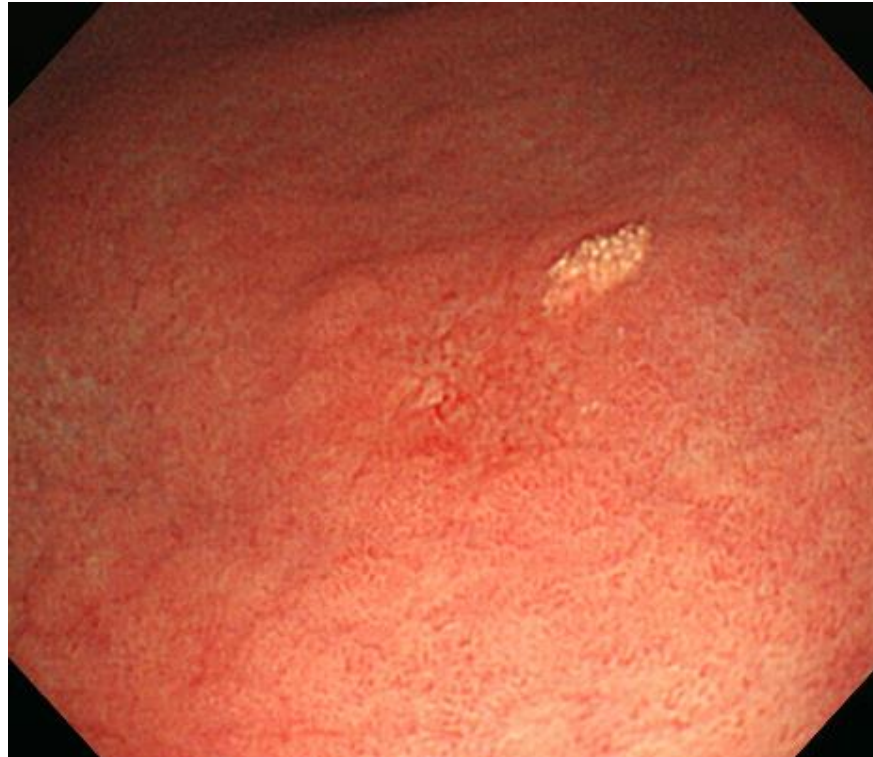

**Q67-3. 위식도접합부입니다. 위암일까요, 식도암일까요?**

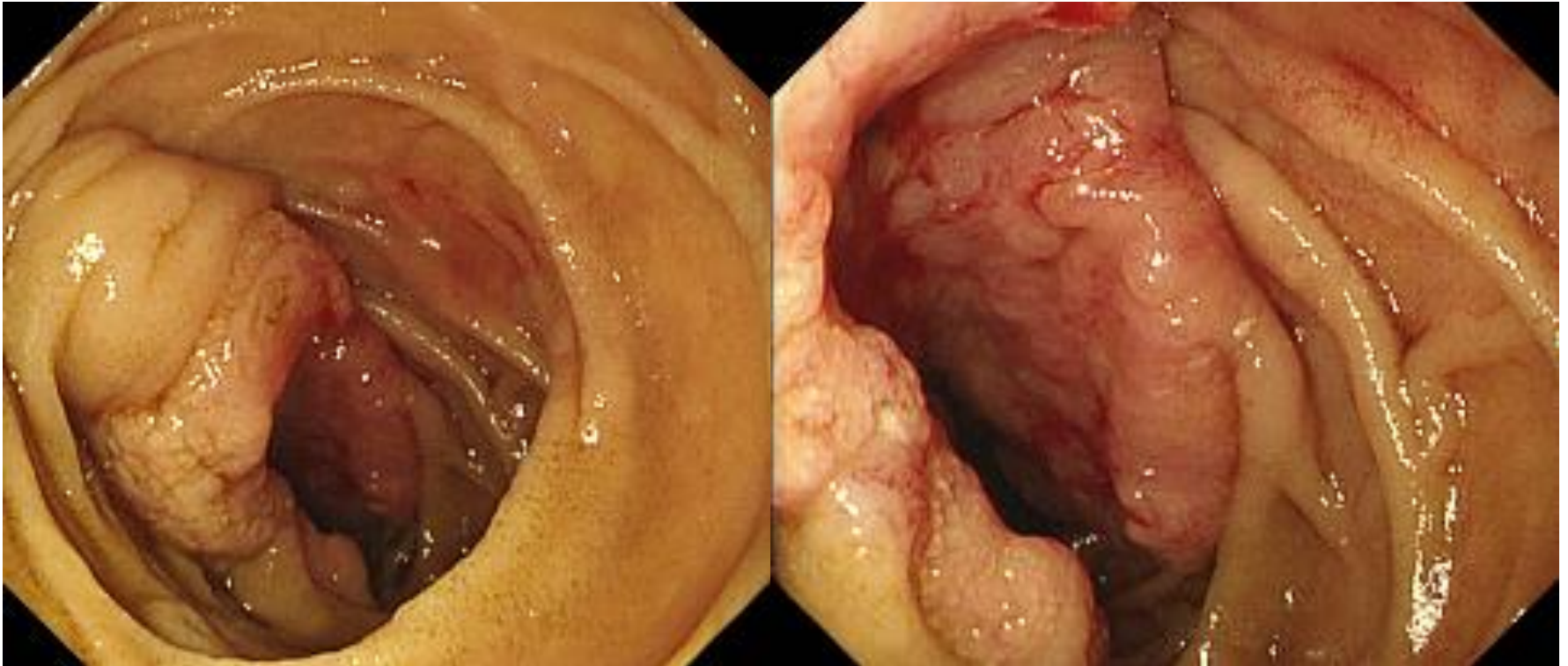





Q67-4. 위 근위전정부입니다. 소견과 진단은?



**Q67-5. 빈혈 검사 (상부위장관내시경) 중 발견된 병소입니다. 소견과 진단은?**





Acting 선생님은 PDF로 되어있는 문제를 모두에게 전달해 주세요.  
각자 소견과 진단(first impression 하나만)을 A4 용지에 작성하여  
다음 주 월요일 오후까지 acting 선생님께 전달해 주세요.  
Acting 선생님은 목요일 집담회때 발표해 주세요.