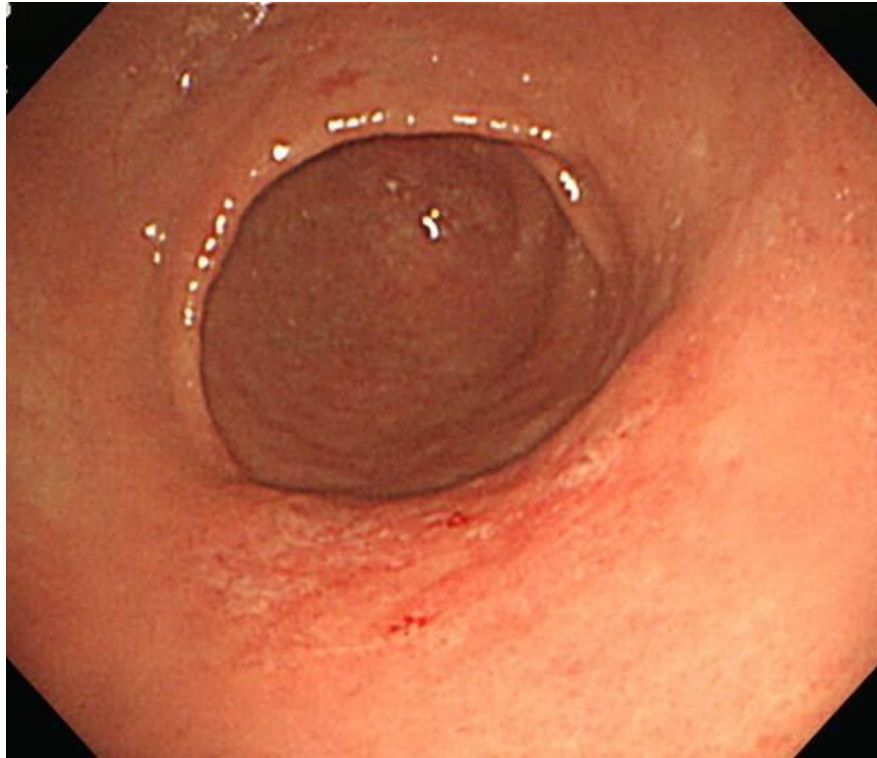


SMC 내시경 퀴즈 79회

성균관대학교 의과대학 내과 이준행

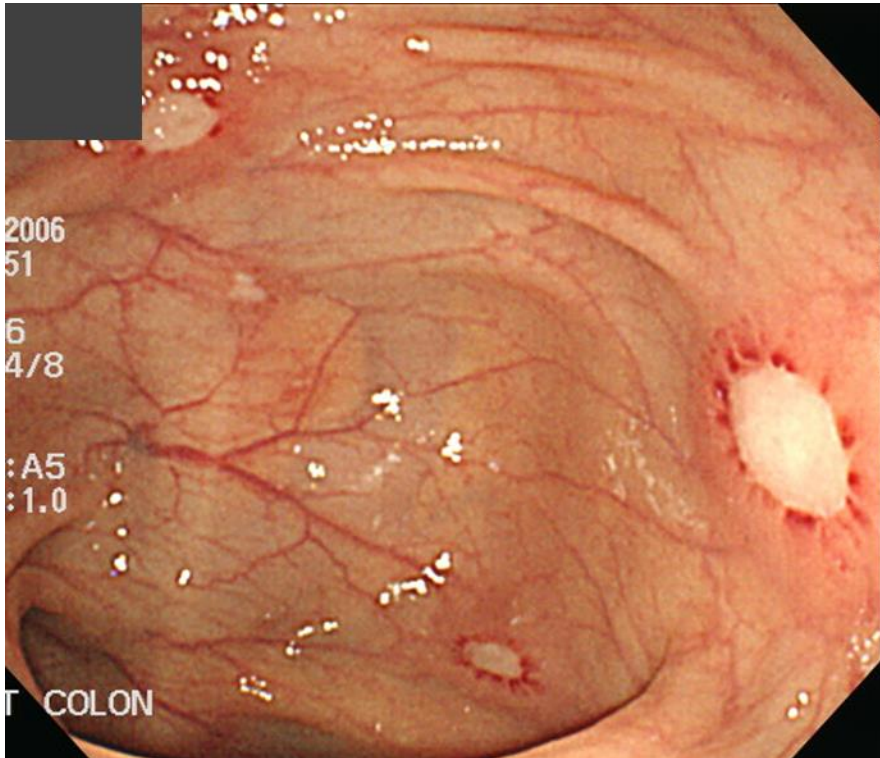
Q79-1. 소견과 진단은?



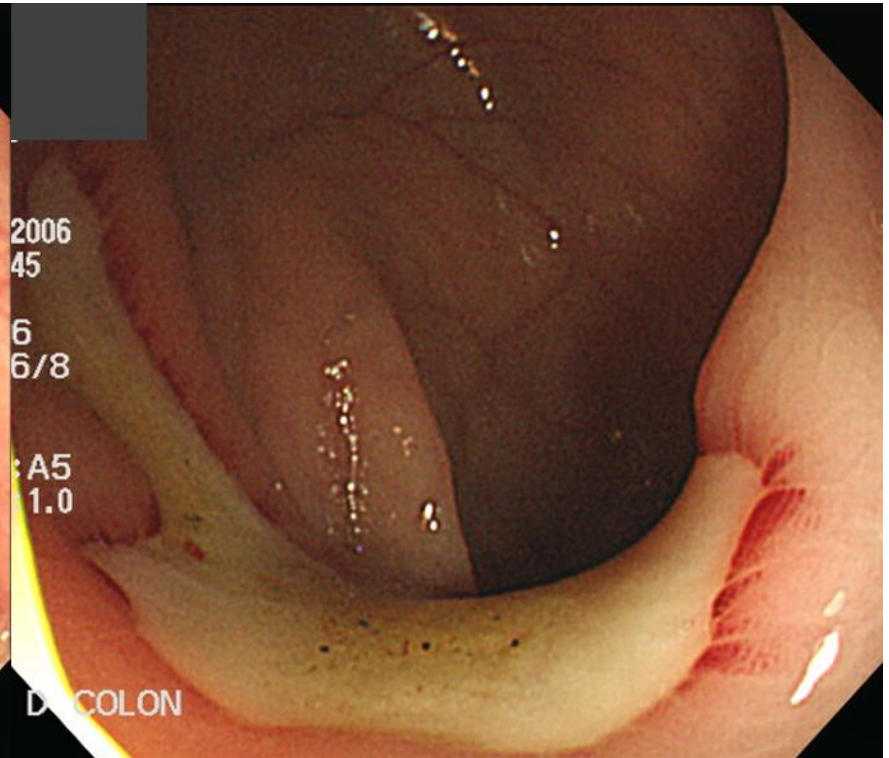
Q79-2. 치료는?

회신내역	회신일자	2010	회신과	소화기내과분과	회신의	이준행	이미지 없음
[검사명] Stool Exam & Occult Blood (Hb Quantitation)							
[검사일]			[보고일]				
Helminth ova	:	<u>Metagonimus yokogawai</u>					
Protozoa cyst	:	Negative					
Occult blood (Hb quan)	:	(-), 0 ng/ml [참고치 : (-), < 100 ng/ml]					

Q79-3. T-colon and D-colon. 소견과 진단은?

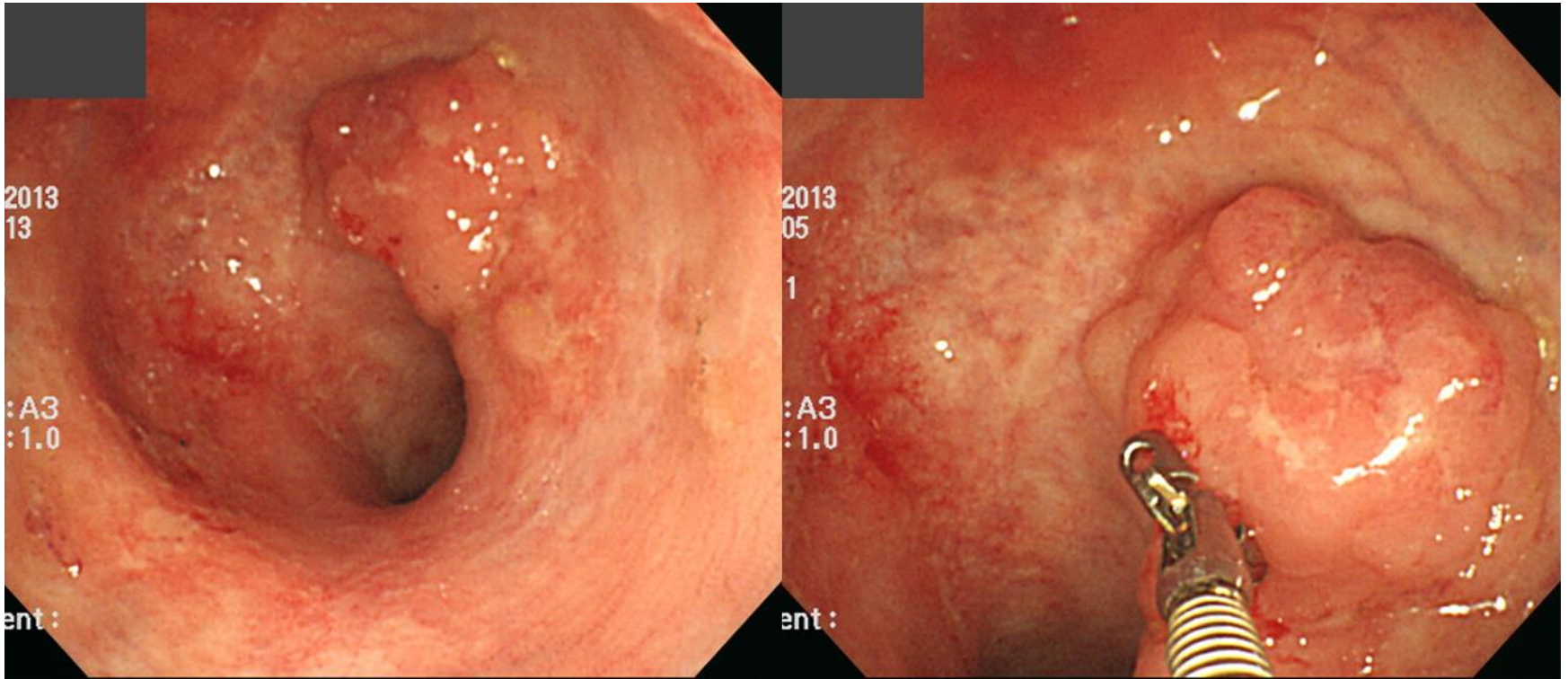


T colon

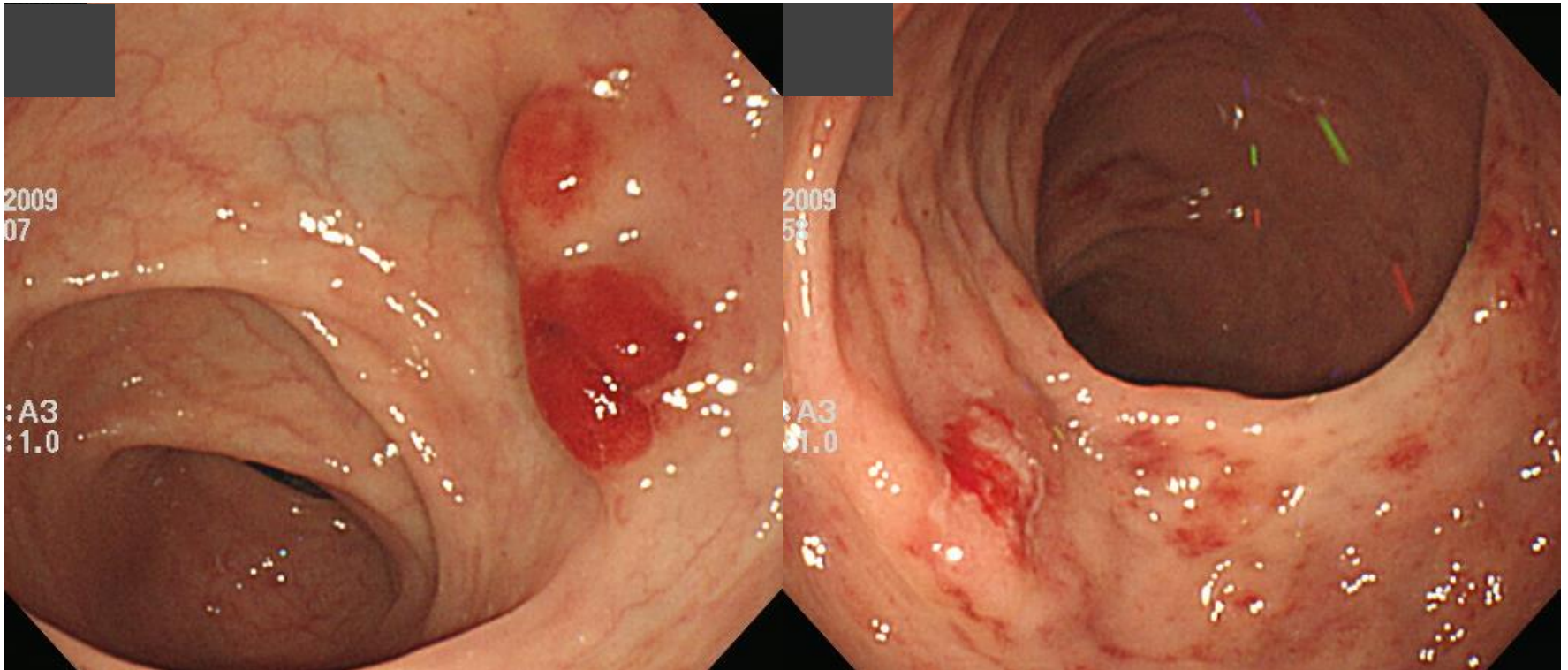


D colon

Q79-4. This is the abnormal rectal findings at AV 13cm in longstanding UC patient. 소견과 진단은?




Q79-5. Hematochezia. 소견과 진단은?



S-colon

Rectum



Acting 선생님은 PDF로 되어있는 문제를 모두에게 전달해 주세요.
각자 소견과 진단(first impression 하나만)을 A4 용지에 작성하여
다음 주 월요일 오후까지 acting 선생님께 전달해 주세요.
Acting 선생님은 목요일 집담회때 발표해 주세요.