inno.N
innovate New & Next

K-CAB 케이캡정
Tegoprazan 50mg

전문가들의 깊이 있는 수다

식도와 위 LIVE On-line talk show

HIGHLIGHT

소화기 선생님들의 물음에 답하다

5회차 | 2021년 2월 25일(수) 방영

PART 1.
질 높은 내시경, 병변을 놓치지 않는 팁

PART 2.
궤양성 위병변을 구별하는 팁



매월 1회 진행되는 질의 위주의 새로운 개념의 Webinar로 선생님들의 많은 참여를 부탁드립니다.

식도와 위 On-line talk show

식도와 위 On-line talk show는 연자들과 참석자가 실시간으로 소통하는 신개념의 웨비나로, 지난 2월 25일 온라인으로 5회차가 개최됐다. 위 · 식도 질환 전문의들의 심도 있는 강연과 임상 현장에서의 흥미진진한 궁금점을 사전 질의 및 실시간으로 풀어낸 토론 내용을 요약 정리했다.

PART 1. 질 높은 내시경, 병변을 놓치지 않는 팁

정대영 교수(여의도성모병원 소화기내과)가 좌장을 맡아 진행했으며 박재명 교수(서울성모병원 소화기내과)가 '질 높은 내시경, 병변을 놓치지 않는 팁'을 주제로 강연했다. 내시경 검사 시 기침, 구역 발생을 줄이는 팁, 좋은 시야를 확보하기 위한 팁, 정확한 판단과 병변을 놓치지 않는 팁 및 조직 채취 시 주의할 점 등 내시경 검사 시 고려해야 할 사항들에 대해 전문가들의 다양한 의견을 들어봤다.

PART 2. 궤양성 위병변을 구별하는 팁

오정환 교수(은평성모병원 소화기내과) 좌장으로 진행됐으며 김태호 교수(부천성모병원 소화기내과)가 '궤양성 위병변을 구별하는 팁'을 주제로 강연했다. 미란 및 궤양의 구분, 궤양성 병변에서 내시경 추적 검사의 필요성 및 적절한 내시경 사이즈 등 실무에 도움을 주는 유익한 정보가 가득했다.

PART 1

질 높은 내시경, 병변을 놓치지 않는 팁

Q 수면내시경을 할 때 공기가 흡인되면서 기침, 구역을 많이 하게 되면 저산소혈증이 발생하고 내시경 검사에도 어려움을 초래합니다. 줄일 수 있는 팁이 있을까요?

정대영: 환자의 타액이 재흡인될 때 특히 문제되므로 중력을 이용해서 환자의 침이 아래로 내려갈 수 있도록 자세를 바꾸거나 타액 분비를 감소시키기 위해 항콜린제를 쓰기도 합니다.

오정환: 내시경 관이 들어갈 때 입에 넣는 공기가 반동을 일으켜서 기침을 유발하는 경우가 많습니다. 턱을 치켜 올려주어 기도를 넓게 확보한 후 처음 들어갈 때는 공기를 넣지 말고 성대 근방까지 삽입한 시점에서 공기를 넣으면 구역을 줄일 수 있습니다.

김태호: 성대 근처에 가래가 끼어있는 경우가 종종 있는데, suction으로 조심스럽게 제거해주면 도움이 됩니다. 트림이 많이 발생하는 경우는 뺐다가 다시 넣습니다. 상부식도괄약근을 넘어 가자마자 공기를 넣으면 기침을 많이 하는 경향이 있어 좀더 지나서 식도가 보이는 시점에서 공기를 넣기 시작합니다.

박재명: 항콜린제의 사용은 연동운동을 줄이면서 내시경 관찰을 용이하게 합니다. 삽입 시간을 줄이기도 하고요. 관찰을 더 오래 할 수 있어서 샘종발견율(adenoma detection rate)이 더 높아진다는 보고가 있습니다. 저희 병원의 경우도 항콜린제를 사용한 환자에서 병변발견율이 더 높았습니다.

Q 젊은 수검자들은 트림이 심해서 체부의 GC-AW side가 잘 안 펴지는 경우가 많은데 이럴 때 어떻게 하시는지요?

박재명: 내시경이 들어갈 때 환자가 좀더 잘 참기 때문에 최대한 들어갈 때 관찰합니다. 혹은 가볍게 수면을 깨워 환자가 참을 수 있도록 독려합니다. 틈새탈장(hiatal hernia)이 있는 환자는 참기 어려워하고 특히 말기신장병(ESRD) 환자는 어려움이 많습니다.

Q 좋은 시야를 확보하기 위한 전처치 방법이 궁금합니다.

박재명: Pronase를 쓰면 효과가 좋고, 기포제거제도 사용합니다. 일본 가이드라인에서는 필수 항목으로 돼 있습니다.

정대영: Pronase가 단백질 점막층을 제거하면서 *H.pylori* 균을 씻어내어 감염 여부 결과가 위음성으로 바뀔 우려는 없는지요?

박재명: *H.pylori* 균에 대한 pronase 제균 효과가 기대되어 시행된 연구에서 pronase의 제균 효과는 없었으므로, 우려하지 않아도 될 것 같습니다.

Q 식도 관찰을 위해 나올 때 NBI(narrow band imaging)로 한번 더 찍고 나오시나요?

박재명: 들어갈 때는 백색광으로 사진을 찍고, 뺄 때는 NBI로 하고 있습니다. 영국 가이드라인은 inlet patch를 찍으라고 되어 있는데, 특히 동양인은 식도 중 · 상부에 잘 생기는 편평세포암종(squamous cell carcinoma)이 흔하기 때문에 국내 지침에도 포함되었으면 합니다.

Q 위저부의 모양이 다양한데 정상인지 어떻게 구분합니까?

정대영: 일단 팽대(ampulla) 표면에 윤택이 유지되고 있으면 정상일 가능성이 큽니다. 윤택이 없고, 혈관이 보이거나, 표면이 거칠거나, 점막

층이 사라진 듯한 비정상적인 양상이 보이면 병리적 소견일 가능성이 큽니다. 팽대 크기는 정상 여부를 판단하는 데 중요한 요소는 아닙니다.

Q '꼼꼼하게 놓치지 않고 보는 내시경'의 핵심인 '자세히 충분히 본다'를 실천하기가 현실적으로 매우 어렵습니다. 빨리 볼 수 있는 방법은 없습니까?

박재명: 문제가 되는 부분은 예외적인 경우입니다. 분화암은 주로 위축 부위에서 발생하므로 일단 위축이 있으면 주의 깊게 관찰해야 합니다. 미분화암이나 poorly cohesive carcinoma 등은 atrophy와 무관하기 때문에 서두르다 보면 놓치기 쉽습니다. 특히 cardia는 주의해서 봐야 합니다. Cardia나 high body에 생기는 위암은 전체위절제(total gastrectomy)를 해야 하므로 환자 삶의 질을 크게 악화시킵니다. 관찰 시간을 1분 늘리면 병변 발견율이 0.1% 올라갑니다. 매우 의미 있는 수치입니다.

정대영: 강의내용에서 의심되는 부분을 여러 번 반복해서 보라고 하셨는데 내시경을 계속 움직이면 환자는 매우 불편해 합니다. 30초 동안 두 번 보는 것과 1분 동안 천천히 한 번 보는 것 중 어떤 방법이 더 나을까요?

김태호: 저는 슬로비디오를 보듯 천천히 보는 쪽을 선호합니다. 특히 장상피화생(intestinal metaplasia)은 색조 변화를 잘 봐야 놓치지 않으므로 천천히 봐야 합니다.

Q 조직검사에서 포셉으로 잡을 때 어느 정도 깊이에서 조직을 떼어야 할까요?

김태호: 위 조직검사에서 포셉으로 최대한 깊게 잡으려고 해도 점막 이하로는 안 내려갑니다. 점막하종양의 경우 조직검사를 위해 bite-on-bite를 하는데, 점막하조직까지 채취되는 경우는 별로 없습니다.

정대영: 깊이보다는 볼륨을 많이 떼는 게 중요한데요. 짧고 빠르게 끊어내지 말고 천천히 당기면 좀 더 많은 조직을 얻을 수 있습니다. 암생검은 점막하까지 채취할 필요가 없습니다. 상피조직이면 충분합니다.

박재명: Atrophy가 있는 위체부(body), 작은굽이(lesser curvature)는 점막 두께가 얇아 0.2 × 0.2 정도 컵 볼륨을 가지고 점막하조직까지 채취할 수 있습니다.

Q 궤양성 병변에서 조기위암(EGC), 악성 또는 양성 궤양을 감별하는 데 색소내시경이 도움이 될까요?

김태호: 요철이 확실한 경우 indiocarmine이 도움이 되지만 그렇지 않은 경우도 있습니다. 한 환자의 low body의 GC anterior side에서 악성종양이 의심되는 병변이 관찰됐습니다. 내시경점막하박리술(ESD)을 하기 전에 병변 범위 확인을 위해 indiocarmine을 뿌렸는데 오히려 더 보이지 않았습니다. 도움되는 경우가 많지만 항상 그런 것은 아니기 때문에 백색광 내시경으로 충분히 관찰한 뒤 추가 정보를 얻는 목적으로 색소내시경을 해야 합니다.

박재명: 분화암처럼 경계가 명확한 경우가 아닌, 덜 분화된 것처럼 세포들이 퍼뜨려져 있어 경계가 불명확하고 mass를 이루지 않는 경우 색소내시경은 도움이 되지 않습니다.

Q MALToma가 강력하게 의심되는데 병리과 검사에서 *H.pylori*도 음성이고 최소한의 chronic inflammation만 나온 경우, 어떻게 하십니까?

김태호: 내시경 소견이 더 중요하다고 생각합니다. 내시경 소견에서 malignancy나 MALToma가 의심되면 단기간 간격으로 추적합니다. MALToma는 궤양, 결절, mass 등 여러 형태로 나타나 뒤늦게 진단되는 경우가 종종 있습니다. 보통은 2-3회까지 추적검사 하되 3회 이상 조직검사 결과가 음성이면 한 달 간격으로 보고 여전히 음성이면 6개월 뒤에 다시 한번 봅니다. 이후에는 1년 간격으로 정기 추적검사 합니다.

정대영: 정기적으로 환자를 추적관찰 하는 것이 중요합니다. MALToma는 단기로 3개월, 6개월 추적하는 게 원칙이나 1년 뒤에 진단되더라도 환자 생존에 지장이 없습니다.

오정환: 병리과 선생님들에게 내시경 진단(impression)을 미리 알리는 것이 좋습니다. 'MALT 림프종인지 봐 주십시오' 라고 적어두면 보다 정확한 진단에 도움이 될 겁니다.

PART 2

궤양성 위병변을 구별하는 팁

Q 미란(erosion)과 궤양(ulcer) 구분이 모호할 때 백태가 있으면 궤양으로 보고 조직검사를 하시는지요?

오정환: 해리슨 책에서는 5 mm 정도의 크기를 기준으로 미란과 궤양을 구분합니다. 대체로 생검 시 포셉을 벌리면 6 mm이므로 그 안에 들어오는 병변은 미란으로 봅니다. 한 논문에서 3mm를 기준으로 하는 경우도 있었습니다. 미란은 주변에 red hollow가 있는 것이 특징입니다.

Q 궤양성 병변에 대한 단기적인 추적 내시경 검사가 필요한지요? 실제로 어느 정도 추적검사 하시는지 궁금합니다.

김태호: 대한소화기학회 소화성궤양 진단 가이드라인을 보면, 조직검사를 반드시 할 것과 위궤양 치료 종료 후 추적 내시경 검사할 것을 권고합니다. 가능하면 추적 조직검사도 병행합니다. NICE (영국 국립보건임상연구소)는 위암, *H.pylori* 양성인 경우 치료 시작 6-8주 후 추적

내시경 검사를 권고합니다. 미국은 궤양 동반 시 비용대비 효과를 감안하여 의사의 판단하에 추적 내시경 검사를 하도록 권고하고 있습니다. ASGE (미국소화기내시경학회)의 권고안을 보면 미국, 캐나다 의사 대부분이 실제로 추적 내시경을 하고 있습니다. 우리나라 지침에도 추적 내시경 검사가 포함되어 있습니다. 한 연구 결과에 따르면, 60세 기준 궤양성 병변의 추적 내시경 검사는 환자의 기대수명을 10일 정도 연장시키는 효과가 있었습니다. 작은 수치가 아니라고 생각합니다.

오정환: 저는 모호할 때만 추적검사 하고 있습니다. 내시경 소견에 의한 진단은 위음성이 2% 미만으로 정확성이 매우 높습니다. 우리나라는 40세 이상 전 국민이 2년마다 내시경 검사를 받으므로 크게 의심되지 않으면 추적 내시경 검사를 따로 하지 않아도 괜찮다고 생각합니다.

Q 궤양에서 조직검사 시 ulcer base에서 주로 하십니까? Margin에서 주로 하십니까?

김태호: 궤양에서 조직검사 시 출혈을 종종 경험합니다. 가능하면 margin에서 채취하고 중심부에서는 잘 하지 않습니다. 특히 병변의 궤양 크기가 큰 경우 혈관이 보이는 부분을 피해 주의해서 하고 있습니다. 내시경생검 후 출혈(post biopsy bleeding)로 응급실에 오는 경우가 년 1-2회 발생합니다. 혈관이 보이는 부분에서는 가능한 조직검사를 하지 않는 것이 정석입니다.

Q 위내시경 조직검사 시 내시경 사이즈를 6 mm로 현재 쓰고 있는데 과반수가 4 mm를 쓰는 것 같습니다. 출혈을 피하기 위해서라고 생각하는데 조직을 충분히 채취해야 하는 것이 우선인지, 환자의 안전이 더 중요한지 궁금합니다.

정대영: 기관에 따라 달라져야 합니다. 일차 의료기관이라면 작은 출혈이라도 대응하기가 쉽지 않습니다. 응급상황이 생길 수 있으므로 세포학 수준의 검사 결과를 얻을 수 있는 작은 사이즈로도 충분하다고 봅니다. 응급실을 갖춘 대형 기관이라면 5 mm 이상의 큰 생검 포셉을 사용하여 진단 효율을 높이는 것이 좋다고 생각합니다.

Q 심증적으로 99% 암이라고 생각했는데 생검 결과가 모호해 위암이 아닌 것으로 진단된 경우 어떻게 추적 관찰하십니까?

김태호: 가능한 짧은 간격으로 추적합니다. 보통 외래 진료 1-2주 후 환자 결과가 나오면 다시 1-2주 이내 재검사를 실시합니다. 늦어도 한 달 이내 간격으로 추적검사를 하고 있습니다.

정대영: 재검 결과도 음성으로 나오는 경우가 있습니다. 지속적으로 조직검사에서 확진이 안되는 경우, 진단 목적에서 ESD나 박리생검법(strip biopsy) 같이 전체 조직을 보는 시술이 필요하다는 것을 환자에게 자세히 설명하고 진행합니다.

〈On-line talk show 시청자 실시간 투표〉

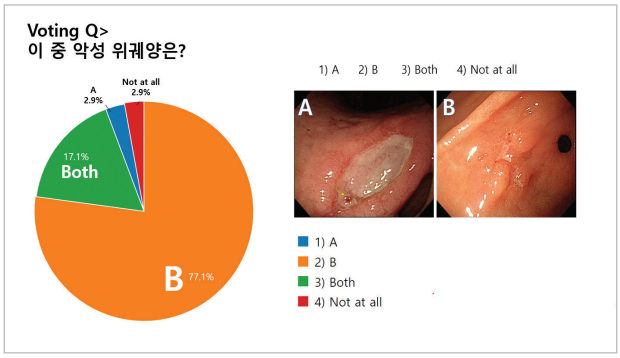

Busy Life, Easy K-CAB

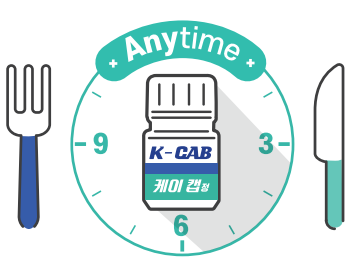

바쁜 현대인을 위해, **식사와 관계 없이** 복용 가능한 **케이캡**

KOREA P-CAB, K-CAB tab.

빠르고 강력한 위산분비차단제, **케이캡정** [1]

[전문의약품]

케이캡정 50밀리그램 **[원료약품 및 그 분량]** 이 약 1 정(206mg) 중, **유효성분** : 테고프라잔 (별규)… 50.0mg **기타첨가제** : D-만니톨, 미결정셀룰로오스, 크로스카르멜로오스나트륨, 히드록시프로필셀룰로오스, 콜로이드성이산화규소, 스테아르산마그네슘, 오파드라이 II 분홍색 (85F240134) 성상 연한 분홍색의 장방형 필름코팅정 **[효능·효과]** 1. 미란성 위식도역류질환의 치료 2. 비미란성 위식도역류질환의 치료 3. 위궤양의 치료 4. 소화성 궤양 및 또는 만성 위축성 위염 환자에서의 헬리코박터파일로리 제균을 위한 항생제 병용요법 **[용법·용량] 이 약은 성인에게 다음과 같이 투여한다. 1.** 미란성 위식도역류질환의 치료 1일 1회, 1회 50mg을 4주간 경구투여한다. 식도염이 치료되지 않거나 증상이 계속되는 환자의 경우 4주 더 투여한다. **2.** 비미란성 위식도역류질환의 치료 1일 1회, 1회 50mg을 4주간 경구투여한다. **3.** 위궤양의 치료 1일 1회, 1회 50mg을 8주간 경구투여한다. **4.** 소화성 궤양 및 또는 만성 위축성 위염 환자에서의 헬리코박터파일로리 제균을 위한 항생제 병용요법 헬리코박터파일로리 감염 환자들은 제균요법으로 치료받아야 한다. 이 약 50mg과 아목시실린 1g, 클래리트로마이신 500mg을 1일 2회 7일간 경구투여한다. 이 약은 **식사와 관계없이 투여**할 수 있다. **[사용상의 주의사항] 1. 다음 환자에는 투여하지 말것.** 1) 이 약, 이 약의 구성성분 또는 벤즈이미다졸류에 과민반응 및 그 병력이 있는 환자 2) 아타자나비어, 넬피나비어, 또는 릴피비린 함유제제를 투여 중인 환자('5. 상호작용' 항 참조) 3) 임부 및 수유부 ('6. 임부 및 수유부에 대한 투여' 항 참조) **2. 다음 환자에는 신중히 투여할 것.** 1) 간장애 환자: 간장애 환자에 대한 사용경험이 없다. 2) 신장애 환자(사용경험이 없다.) 3) 고령자('8. 고령자에 대한 투여' 항 참조) *기타 자세한 사항은 제품설명서를 참고하십시오.

Reference 1. Han S, et al. Aliment Pharmacol Ther. 2019;50(7):751-759

(주)종근당
본사 : 서울특별시 서대문구 충정로 8 (충정로 3가)

inno.N innovate New & Next
에이치케이이노엔주식회사 서울특별시 중구 을지로 100 파인에비뉴 A동 6.7.8층
고객상담센터 : 080-700-8802 | http://www.inno-n.com

K-CAB 케이캡정 Tegoprazan 50mg

210419 KCA-MOBR47-22-01