

## KSGE Webinar

4<sup>th</sup>

2022. 4. 5 (화) 7:00 – 8:00 PM


 zoom
  YouTube
대한소화기내시경학회  
Korean Society of Gastrointestinal Endoscopy대한소화기내시경연구재단  
Korean Gastrointestinal Endoscopy Research Foundation

안녕하세요.

오는 4월 5일 방영되는 제4회 KSGE Webinar는 “위암과 위궤양의 감별진단, 소화성궤양의 드문 합병증 및 위 MALT 림프종의 감별진단”에 대한 내용으로 준비하였습니다.

실시간 채팅을 통해 질문/답변 시간도 가질 예정이오니 많은 참여 부탁드립니다. KSGE 웨비나 시청을 원하시는 회원님들은 아래에서 사전등록을 해주시기 바랍니다. 감사합니다.

## Program




증례토의

## 위암과 위궤양의 감별진단

김정환

건국대학교병원 소화기내과




증례토의

## 소화성궤양의 드문 합병증

김태준

삼성서울병원 소화기내과

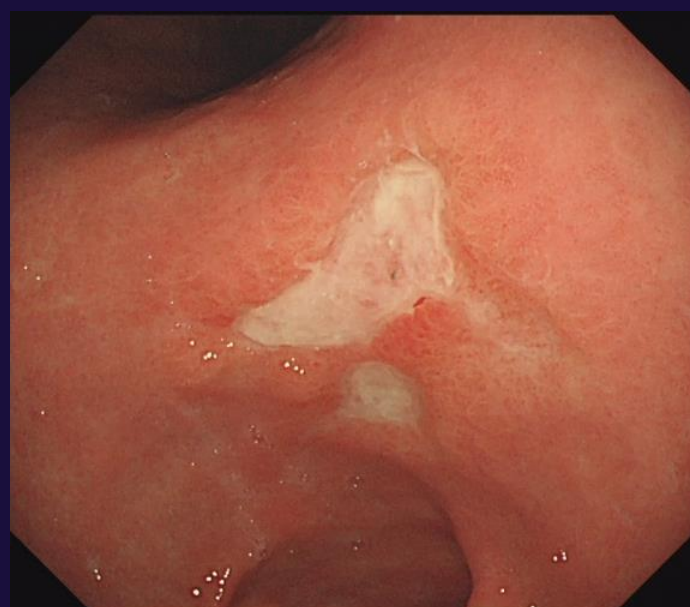


증례토의 / 좌장

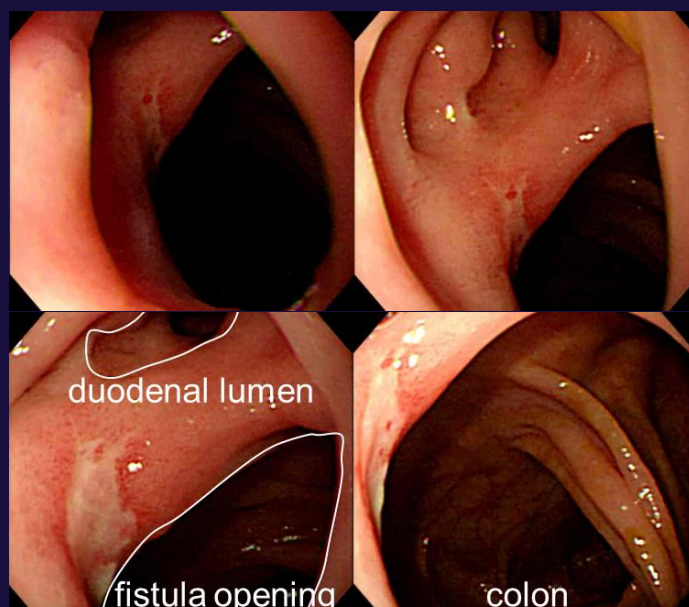
## 위 MALT 림프종의 감별진단

이준형

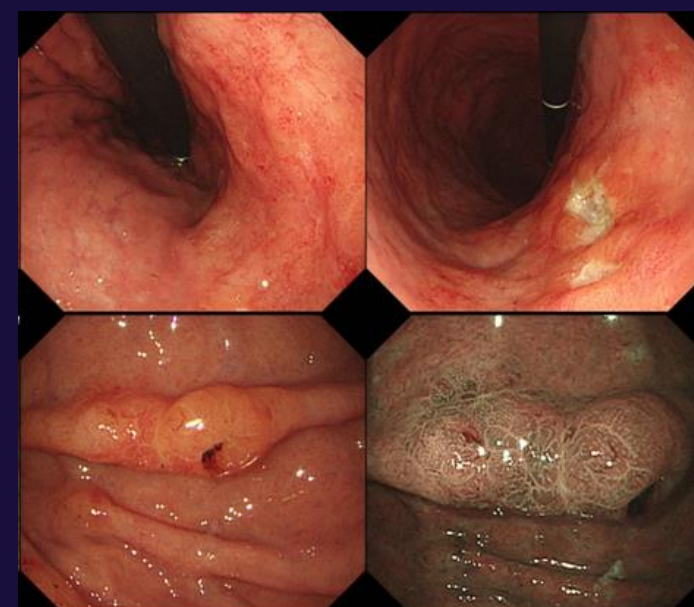
삼성서울병원 소화기내과



위전정부 소만에 위치한  
불규칙한 모양의 위궤양






Duodenocolonic fistula



위 MALT 림프종의 감별진단

## Learning Objectives

-  내시경 의사들이 흔히 접하는 병변 중의 하나가 위와 십이지장의 궤양 병변입니다. 다양한 위궤양과 십이지장궤양 증례를 통해 악성종양과의 감별 및 임상에서의 대처법에 대해 토의하고자 합니다.
-  헬리코박터파일로리 제균치료와 위산 억제제의 사용에도 불구하고 소화성 궤양의 발생은 지속되고 있습니다. 소화성 궤양의 드문 합병증과 대처 방안 및 치료에 대해 알아보하고자 합니다.
-  위 MALT 림프종의 내시경 소견이 많은 질환과 겹칩니다. 이는 감별진단을 어렵게 합니다. 위 MALT 림프종의 감별진단에서 고려해야 할 한 가지 중요 point를 소개하겠습니다.



Register Here

원하시는 주제 또는 경험하신 증례 중 궁금한 내용이 있으실 경우 학회(gie@kams.or.kr)로 보내주시면 검토/정리 후 KSGE Webinar에서 함께 토의할 수 있도록 준비하겠습니다.

대한소화기내시경학회  
Korean Society of Gastrointestinal Endoscopy대한소화기내시경연구재단  
Korean Gastrointestinal Endoscopy Research Foundation

서울시 마포구 양화로 156, 817호 (동교동, LG 펠리스) / 사업자등록번호: 106-82-07200 / 개인정보관리책임자: 서검석  
Tel: 02)335-1552 / Fax: 02)335-2690 / Email: gie@kams.or.kr / 대한소화기내시경학회 이사장: 이오영  
Copyright 2022 by the Korean Society of Gastrointestinal Endoscopy. All Rights Reserved.