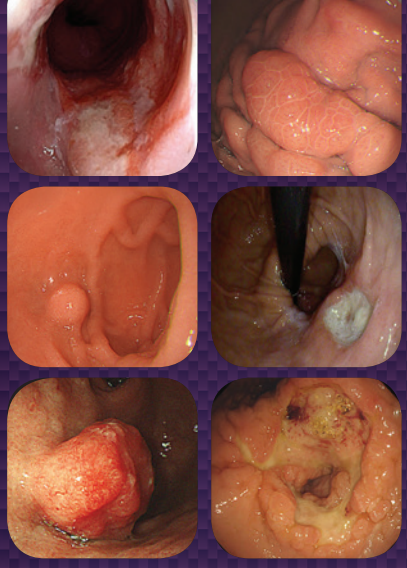

ENDOSCOPY ATLAS OF GASTRIC DISORDERS

위질환 내시경 아틀라스

VOL.4 NO.1

통권10호 | 2023

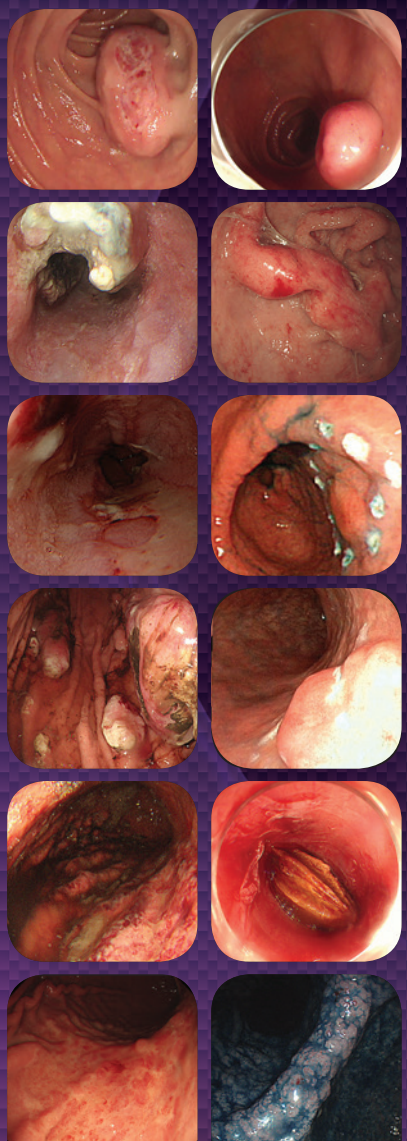

위질환 내시경 아틀라스

ENDOSCOPY
ATLAS OF
GASTRIC DISORDERS

C O N T E N T S

미란성 식도염과 동반된 식도 선암종 04
Esophageal adenocarcinoma accompanied by reflux esophagitis
김광하 | 부산대학교병원 소화기내과

위의 거대 주름으로 진단된 췌장선암종 05
Pancreatic adenocarcinoma presenting as gastric giant folds
김광하 | 부산대학교병원 소화기내과

십이지장의 위장관간질성 종양 06
Duodenal gastrointestinal stromal tumor
김수진 | 양산부산대학교병원 소화기내과

식도열공탈장을 가진 환자에서 발생한 Cameron 궤양 07
Cameron lesions in patients with hiatal hernias
김수진 | 양산부산대학교병원 소화기내과

점막하종양 형태를 보인 Lymphoma 08
Extranodal marginal zone B-cell lymphoma of MALT and diffuse large B-cell lymphoma
김정환 | 건국대학교병원 소화기내과

위암과 감별을 필요로 하는 위궤양 09
Gastric ulcer like AGC ulceroinfiltrative type
김정환 | 건국대학교병원 소화기내과

십이지장 상피하 종양 10
Duodenal subepithelial tumor
김희만 | 강남세브란스병원 소화기내과

십이지장 상피하 종양 11
Duodenal subepithelial tumor
김희만 | 강남세브란스병원 소화기내과

식도 소세포암 12
Esophageal small cell carcinoma
유대곤 | 양산부산대학교병원 소화기내과

위 외투세포림프종 13
Gastric mantle cell lymphoma
유대곤 | 양산부산대학교병원 소화기내과

거대세포바이러스 식도염 14
Cytomegaloviral esophagitis
임윤정, 유승헌 | 동국대 일산병원 소화기내과

위선종에 대한 ESD 시행 후 추적 내시경 상에서 확인된 조기위암 ... 15
Early gastric cancer confirmed on follow-up endoscopy after ESD for gastric adenoma
임윤정, 유승헌 | 동국대 일산병원 소화기내과

위, 십이지장, 대장에서 관찰된 미만성 거대 B세포 림프종 ... 16
Diffuse large B-cell lymphoma
조준형 | 순천향대학교 서울병원 소화기내과

심재성 낭종성 위염 17
Gastritis cystica profunda
조준형 | 순천향대학교 서울병원 소화기내과

기종성 식도염 및 기종성 위염 치료 18
A Rare case of emphysematous esophagitis and gastritis
최정민 | 인제대학교 상계백병원 소화기내과

식도 이물 박힘(살구씨) 19
Endoscopic retrieval for apricot seed impacted in the esophagus
최정민 | 인제대학교 상계백병원 소화기내과

IN DEPTH CASE ANALYSIS

점막층에 국한된 표재성 분포형 조기위암 20
Superficial spreading type of early gastric cancer limited in the mucosal layer
이준행 | 성균관대학교 삼성서울병원 소화기내과

[For Healthcare Professional Only]

발행인: 김관홍 | 메디칼업저버
발행일: 2023년 월 일
발행처: 메디칼업저버
서울특별시 강남구 논현로 72길 29 리치노아빌 3층
TEL: 02-3467-5400 / FAX: 02-3452-9229 / www.monews.co.kr
편집자문: 이준행 | 성균관대학교 삼성서울병원 소화기내과

No part in this publication may be reproduced, distributed, or transmitted in any form or by any mean.

미란성 식도염과 동반된 식도 선암종

Esophageal adenocarcinoma accompanied by reflux esophagitis

김광하 | 부산대학교병원 소화기내과

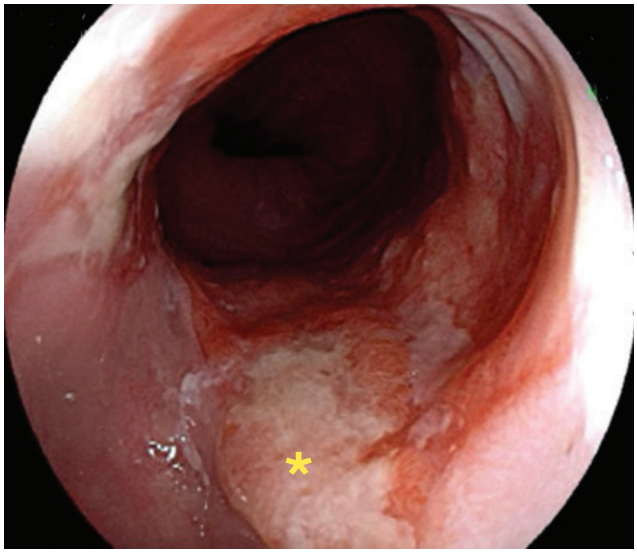

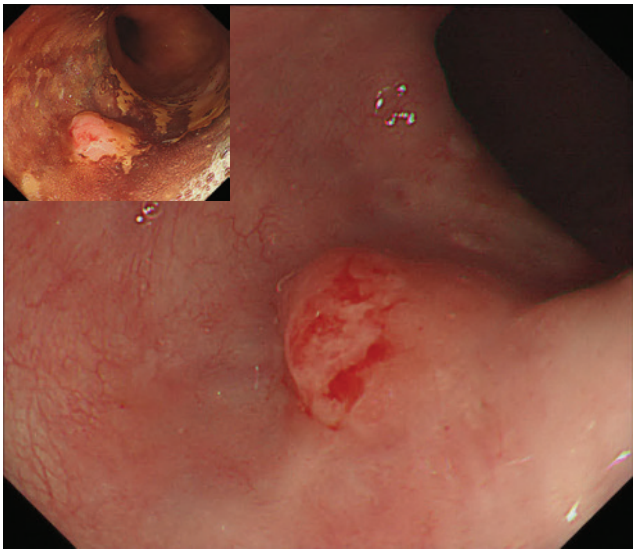

임상상 및 내시경 소견

72세 남자가 건강검진으로 시행한 내시경검사에서 하부식도에 LA-B 미란성 식도염 소견과 더불어 주위 융기 부위에서 조직검사 시 이형성 소견이 관찰되어 내원하였다.

진단 및 경과

검진 내시경검사 시 역류성 식도염 소견이 심하여 양성자펌프억제제 1달 처방 후 내시경검사를 다시 시행하였다. 이전에 보였던 미란성 식도염 소견은 소실되었으며, 약 2 cm 길이의 식도열공탈장(hiatal hernia), C1M2의 바렛식도(short-segment Barrett's esophagus)와 함께 상방 1 cm에 정상 식도점막으로 둘러싸인 1 cm 크기의 발적을 보이는 IIa 병변이 관찰되었으며, 이 부위는 루골 염색 시 불염대 소견을 보였다. NBI 병용 확대내시경검사에서 불규칙한 미세점막구조 및 미소혈관구조가 관찰되었고 EUS에서 점막층에 국한되어 있었으며, 조직검사 시 선암종으로 진단되었다. 이후 내시경점막하박리술을 이용하여 병변을 제거하였다. 최종 조직검사에서 1.3×1.0 cm, 중분화형 선암종이었으며, 점막근층까지만 침윤되어 있었다. 이후 4년간 추적검사 시 재발없이 관찰 중이다.

해설

국내에서는 short-segment나 ultrashort-segment Barrett's esophagus에서 발생하는 선암종이 대부분이며, 호발 부위는 체부 소만부를 12시 방향으로 하였을 때 상기 증례와 같이 주로 0～6시 방향에 많으며, 발적을 보이는 융기성 병변이 대부분이다. 백색광 내시경검사 시에는 발적 병변, NBI에서는 갈색 병변으로 관찰된다. NBI 확대 관찰 시에는 조기 위암의 경우처럼 demarcate line의 존재와 함께 불규칙적인 미세표면구조나 미소혈관구조를 보인다. 또한 상기 증례와 같이 식도염이 심하여 진단이 어려운 경우에는 양성자펌프억제제로 염증을 줄인 뒤에 다시 검사한다.
식도 편평세포암종의 경우는 T1a-LPM까지가 내시경 치료의 적응증이지만, 식도 선암종의 경우는 종양 크기가 3 cm 이하, T1b-SM (500 μm 이하), 분화형 암에서는 림프절 전이가 거의 없어 내시경 절제술을 고려할 수 있다.

토의

이준행: 현재 국내에서 식도 편평세포암 ESD를 시행 후 SM 침범에 대한 다기관 연구가 진행되고 있어서 조만간 국내 임상 결과에 근거하여 ESD 적응증에 대한 논의를 할 수 있을 것으로 생각됩니다.

위의 거대 주름으로 진단된 췌장선암종

Pancreatic adenocarcinoma presenting as gastric giant folds

김광하 | 부산대학교병원 소화기내과

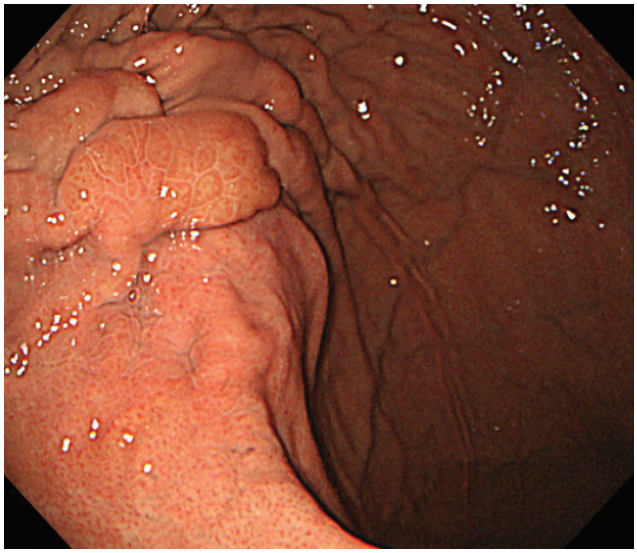

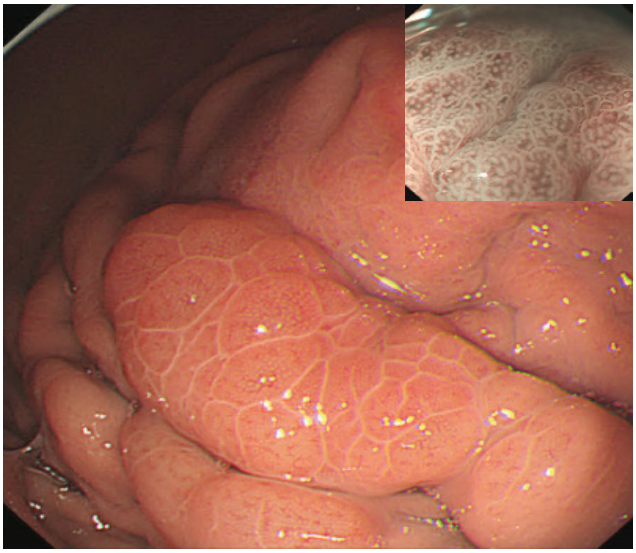

임상상 및 내시경 소견

61세 남자가 상복부 통증으로 시행한 내시경검사에서 위의 상부 체부에 거대주름이 관찰되어 내원하였다. 최근 6개월간 8 kg의 체중감소가 있었으며, 약물 복용력이나 타질환의 병력은 없었다.

진단 및 경과

내시경 초음파검사 시 상부 체부 대만-후벽측에 국소적인 거대주름이 관찰되었으며, 공기를 주입 시 비교적 위는 잘 팽창되었다. 생검 겸자로 주름을 눌렀을 때 주름의 윗부분은 비교적 부드러웠지만, 좀더 깊은 부위는 딱딱하였다. NBI 확대내시경검사 시 위소구(area gastricae)의 확장 소견이 관찰되었으나, 미세표면구조 및 미소혈관구조의 불규칙성은 관찰되지 않았다. EUS에서는 거대주름은 주로 점막하층과 고유근층의 두꺼워짐으로 인한 소견이었으며, 이는 위 바깥쪽의 저에코 병변(췌장 미부 병변)과 연결되어 있었다. 췌장암 의심하에 복부전산화 단층촬영검사를 시행하였으며, EUS 소견과 동일하게 췌장 미부에 7 cm 크기의 저음영 종괴가 위체부를 침윤하고 있었다. 췌장 미부 병변에 대해 EUS 유도하 세포흡인검사를 시행하였으며, 최종적으로 췌장선암종으로 진단되었다.

해설

위의 거대주름은 내시경검사 시 충분한 공기를 주입하더라도 점막 주름이 10 mm 이상으로 두꺼워져 있는 경우를 일컫는다. 내시경검사 시 이러한 위의 거대주름이 발견될 시에는 주름이 국소성인지 미만성인지를 평가하고, 또한 주름을 구성하는 병변이 위벽 내 어느 층에 위치하는가를 알아내는 것이 중요하다.

일반적으로 거대주름의 병소가 주로 점막층에 있는 경우는 양성 병변일 가능성이 많으며, 병소가 점막하층이나 고유근층, 특히 본 증례와 같이 주위 장기 병변과 연결되어 있을 시에는 악성 병변의 가능성이 많다. 하지만 급성췌장염으로 인해 염증이 위체부로 파급된 경우에도 본 증례와 같은 부위에 거대주름이 발생할 수 있으므로, 급성 복통과 같은 증상과 단기간 내 거대주름 형태나 크기의 변화도 거대주름의 감별 진단에 유용하다.

토의

이준행: 거대 주름이 주변 장기와 연결된 것을 단서로 추가 검사를 하여 췌장암의 위침범을 확인한 증례입니다.

김수진: 저도 암은 아니지만 위 후벽에 변화가 있었는데 췌장염이 원인인 경우가 종종 있었습니다. 위에 변화가 있을 경우 주변 장기의 변화도 고려해야 합니다.

십이지장의 위장관간질성 종양

Duodenal gastrointestinal stromal tumor

김수진 | 양산부산대학교병원 소화기내과

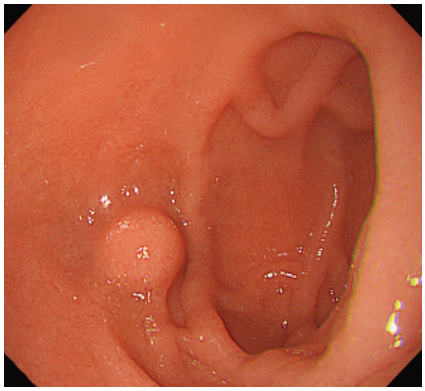
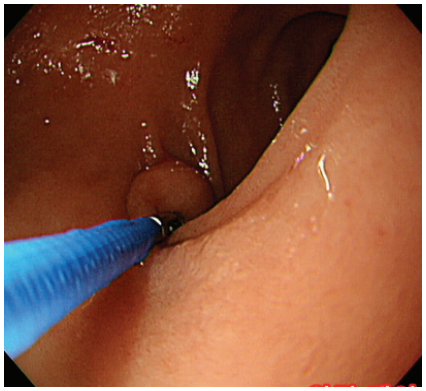
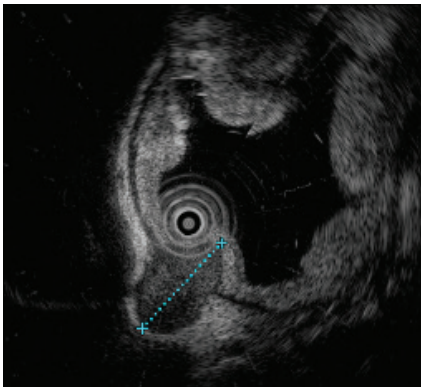

임상상 및 내시경 소견

46세 여자가 국가 암검진 내시경검사에서 2년 전 십이지장의 상피하 병변이 발견되었다. 매년 추적 내시경에서 크기 변화는 없으나 정밀검사를 권유받고 본원으로 내원하였다. 상부 내시경검사에서 상십이지장각(superior duodenal angle) 맞은편에 1 cm 가량의 상피하 병변이 관찰되었다. 상피하 병변을 겸자로 밀었을 때 좌우로 밀리는 rolling sign 양성을 보였다. 내시경 초음파검사에서 근육층 기원의 상피하 종양으로 장축이 10.7 mm 저음영을 보였다. 조직학적 진단을 위해 올가미를 이용한 점막 절제 후 생검을 시행하는 unroofing 생검을 시행하였다.

진단 및 경과

조직검사에서 위장관간질성 종양으로 진단되었고 이어 시행한 복부전산화단층촬영에서 전이 소견은 관찰되지 않았다. 십이지장 부분 절제술을 시행하였으며 병리 결과는 크기 0.8×0.5 cm 위간질성종양, mitotic rate <1/50 high power field였다.

해설

위장관간질성 종양은 대부분 위에서 발생한다. 하지만 십이지장에서도 rolling sign 양성을 보이는 상피하 종양이라면 초음파 내시경 등의 추가 검사를 통해 위장관간질성 종양을 감별해야 한다. 특히 초음파 내시경에서 4층 기원의 십이지장 상피하 종양이라면 크기가 작더라도 위장관간질성 종양의 가능성을 고려하여 적극적인 조직 채취 또는 수술 절제를 시행하는 것이 필요하다. 위장관간질성 종양은 초음파 내시경에서 저음영 종양으로 관찰되지만 주변 근육층에 비해서는 고음영을 띠는 경우가 많다는 점이 감별진단에 도움이 될 수 있다.

토의

이준행: 이렇게 작은 사이즈에서는 unroofing biopsy를 하기가 쉽지 않을 거 같은데 구체적으로 설명해 주시기 바랍니다.

김수진: EMR 하듯이 껍질을 snaring해서 잡아 자른 다음에 노출되는 부위의 조직을 채취하는데, 생각보다 EMR을 하고 나면 밑의 조직이 잘 안 보이는 경우가 있습니다. 그럴 때는 추가적으로 snare tip만을 이용해서 추가적인 절개를 해서 밑의 조직을 노출시킨 뒤에 biopsy를 하기도 합니다. 이런 경우에는 injection 없이 snaring을 하면 오히려 조직 관찰이 좀 더 용이할 수 있습니다.

임윤정: 저라면 위 GIST 1.5 cm라면 조심스럽게 경과 관찰을 선택할 것 같습니다. 십이지장을 포함해 소장이라면 좀 더 적극적으로 치료하는게 좋겠습니다.

이준행: EUS 사진을 보면 수술을 해야겠다는 생각이 들지만, 2 cm 이하의 위 GIST는 조심스럽게 경과 관찰을 선택할 수 있다는 의견을 주셨습니다. 자칫 천공 등의 중대한 합병증 발생이 우려되므로 신중을 기해야 할 것 같습니다.

식도열공탈장을 가진 환자에서 발생한 Cameron 궤양

Cameron lesions in patients with hiatal hernias

김수진 | 양산부산대학교병원 소화기내과

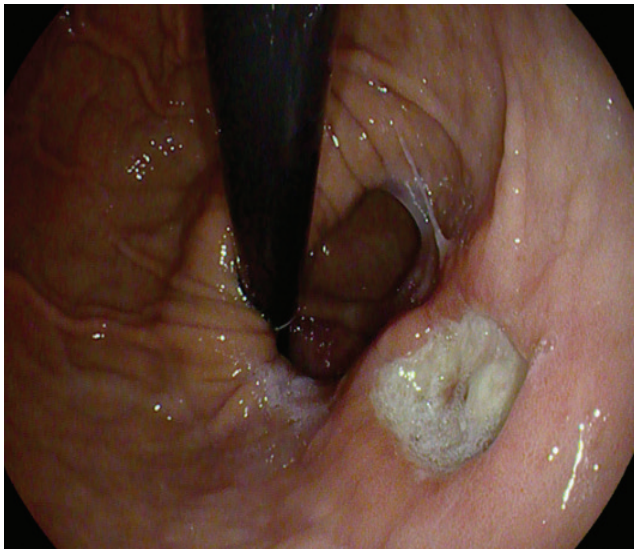

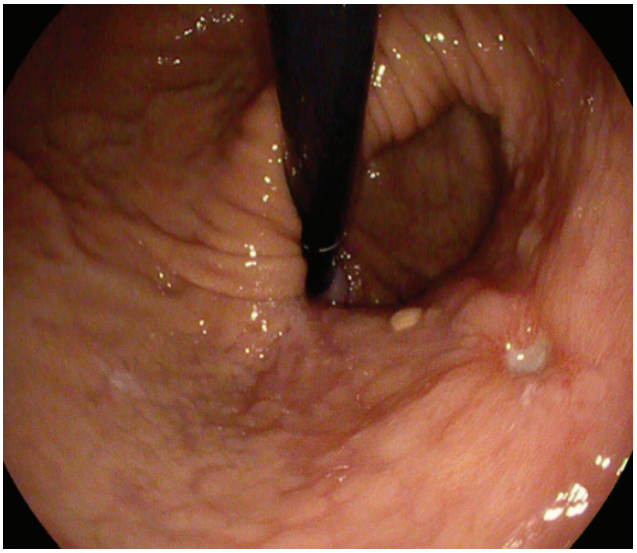

임상상 및 내시경 소견

86세 여자가 흉통을 주소로 응급실을 방문하였다. 응급실에서 시행한 검사에서 심전도 정상, Hb 7.6 g/dL로 감소되어 있었다. 추가 문진에서 이틀 전부터 흑색변을 보았다고 한다. 1년 전 우측 신장암으로 우측 신장 절제술을 받았으며 NSAID 복용력은 없었다. 음주, 흡연은 하지 않았다. 상부 내시경검사에서 심한 활주 식도열공탈장과 탈장부에 이어지는 체부 소만에 2 cm 가량의 경계가 명확하고 균질한 백태로 덮힌 활동성 궤양이 관찰되었다.

진단 및 경과

조직검사 결과, 궤양 소견을 보였고 헬리코박터 PCR 검사 음성이었다. 응급실에서 시행한 복부 컴퓨터단층촬영에서 궤양 주변 림프절 비대 소견은 없었다. 양성자펌프억제제를 8주 복용하고 2주 휴약기를 가진 뒤 추적 상부 내시경을 시행하였다. 궤양은 많이 호전되었고 헬리코박터 신속 요소반응검사 음성이었다. 환자에게 저용량 양성자펌프억제제 복용을 평생 유지하도록 권유하였다.

해설

Cameron 궤양은 기계적인 자극, 점막의 허혈, 위산에 의한 점막 손상에 의해 발생하는 궤양이다. Cameron과 Higgins가 큰 열공탈장을 가진 환자에서 횡경막 부위의 위 점막주름에 궤양이나 미란이 발생하여 철 결핍성 빈혈이나 위장관 출혈의 원인이 될 수 있음을 처음으로 보고하였다. Cameron 궤양 자체는 양성궤양이나 악성궤양이 동반될 수 있으므로 조직생검은 반드시 시행해야겠다. 양성자 펌프 억제제 사용에도 궤양이 호전되지 않고 빈혈이 동반된다면 수술과 같은 적극적인 치료도 필요할 수 있다.

토의

이준행: 혼합형 식도열공탈장(mixed paraesophageal hernia) 환자에서 발생한 Cameron 궤양입니다. 열공탈장에 대한 수술을 하면 약제를 장기 복용하지 않을 수 있다고 생각됩니다.
식도열공탈장에 동반된 Cameron 궤양이 소만에 잘 생기는 이유가 무엇일까요?

김수진: 구조적으로 위가 위아래로 움직이면서 기계적인 자극을 받는 것이 요인이기도 하고, 위 주변으로 인대(ligament)가 부착된 부위라 허혈이 잘 생기는 것으로 추정합니다.

점막하종양 형태를 보인 Lymphoma

Extranodal marginal zone B-cell lymphoma of MALT and diffuse large B-cell lymphoma

김정환 | 건국대학교병원 소화기내과

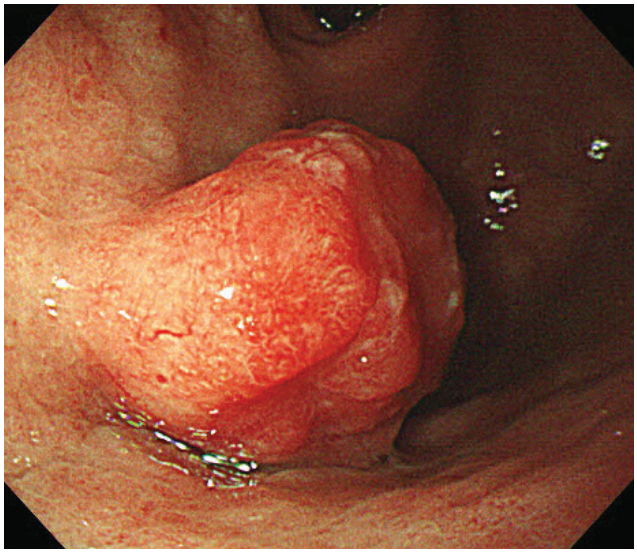

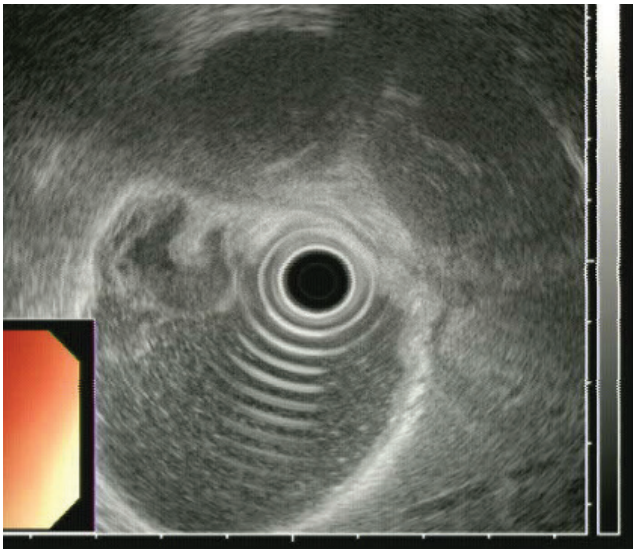

임상상 및 내시경 소견

68세 여자 환자가 흉통으로 위내시경검사를 시행하였고 fundus에 약 2 cm 크기의 용종성(또는 점막하 종양) 병변이 관찰되었다. 조직검사를 시행하였고 inflamed granulation tissue only 소견으로 진단되었다. 복부 CT 소견에서는 2.7 cm의 경계가 잘 지워지는 종괴가 위기저부 벽내에 위치하였고 이상 림프절은 없었다. EUS를 시행하였고 비교적 경계가 잘 지워지며 심부 점막층과 일부 점막하층에 위치하는 2.04×2.06 cm 크기의 균일한 저에코성의 종괴가 관찰되었다.

진단 및 경과

감별 진단 및 치료 목적으로 IT 절개도를 사용하여 병변 주변을 원주 절개 후 올가미를 사용하여 병변을 절제하였다. 절제된 조직의 현미경 소견으로는 점막하층에서 림프조직의 과증식이 관찰되었으며, 면역조직화학염색검사에서는 CD20에 양성을 보였다. EUS에서 점막하종양과 유사한 형태를 보였던 병변은 extranodal marginal zone B-cell lymphoma of MALT and Diffuse large B-cell lymphoma로 확진되었다.

해설

위림프종의 EUS 소견은 표층 발육형(superficially spreading), 미만 침윤형(diffusely infiltrating), 종괴 형성형(mass-forming)과 혼합형(mixed) 등의 형태로 구분하는데, 본 증례의 경우는 내시경검사에서 병변이 용종성 또는 점막하종양과 유사한 형태로 발현되었고 EUS에서는 비교적 주변과 경계가 명확한 점막근층에 국한된 저에코성의 병변이었다. 정확한 진단을 위해 내시경 점막절제술을 시행하여 얻은 조직에서 extranodal marginal zone B-cell lymphoma of MALT and Diffuse large B-cell lymphoma로 진단하였고 이후 항암치료를 시행하였다.

토의

이준행: MALToma와 DLBCL이 섞인 경우 헬리코박터 양성인 경우는 헬리코박터 제균치료만 하고 단기 추적 관찰을 할 수 있다는 의견도 있습니다. 어떻게 생각하시는지요?

김정환: 일반적으로 두 종류의 암종이 혼재해 있을 때는 High risk의 암에 준해서 치료를 하는 것으로 알고 있습니다. 이 환자에서 헬리코박터 제균치료도 반드시 필요합니다만, 그보다 우선적으로 MALToma보다 High risk인 DLBCL에 적합한 치료를 선택하는 것이 적절할 것으로 여겨집니다. 따라서 본원 혈액종양내과에 협진을 하였고 항암치료를 하였습니다.

위암(ulceroinfiltrative type)과 감별을 필요로 하는 위궤양

Gastric ulcer like AGC ulceroinfiltrative type

김정환 | 건국대학교병원 소화기내과

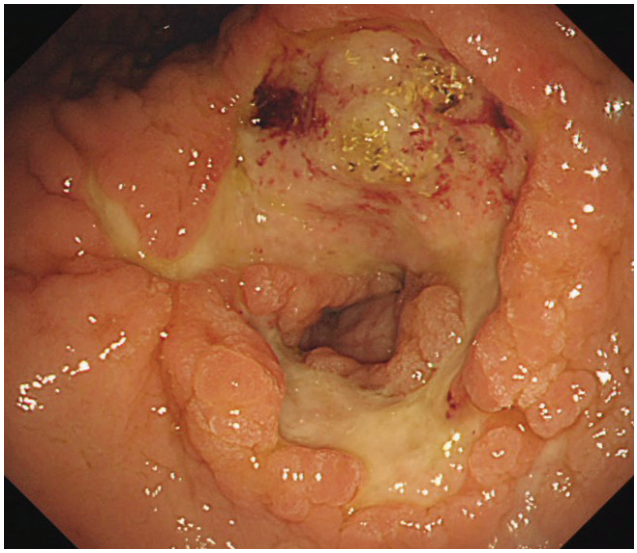

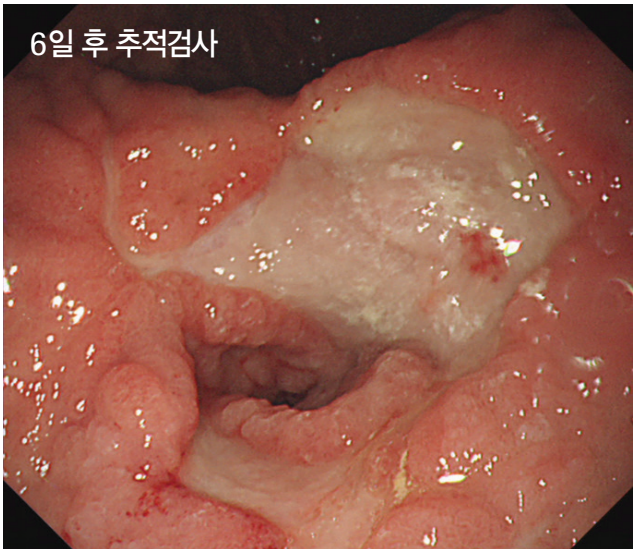

임상상 및 내시경 소견

77세 남자 환자가 3일 전부터 melena가 있었고 dizziness, general weakness가 악화되어 응급실을 방문하였다. 혈액검사에서 Hb 6.9 g/dL였고 위내시경검사에서 전정부 소만과 대만에 걸쳐 adherent clot을 동반하고 있는 huge ulceroinfiltrative lesion이 관찰되었고 조직검사를 시행하였다. 복부 CT 소견에서는 AGC, ulceroinfiltrative type과 감별이 필요한 소견이었다.

진단 및 경과

조직검사 결과 gastritis, ulcer의 소견을 보였고, 즉시(6일 후) 위내시경검사를 재시행하였으며 병변은 이전보다 호전되었다. 병변의 경계는 명확하였고 기저부는 편평하였다. 조직검사를 시행하였고 gastritis 이외에 특이 소견은 없었다. 이후 PPI 치료 후 현재 추적 관찰 중이다.

해설

위궤양 A1기는 궤양 바닥의 점액이 두꺼우며 궤양의 가장자리로 삐져 나오기도 하며, 궤양 주변에 부종이 심하여 궤양 바닥에 비하여 주위 점막의 융기가 높아 궤양이 깊어 보인다. 활동기의 궤양은 주변 점막의 염증성 변화가 심할 경우 종종 악성 종양으로 오인된다. Borrmann III형 진행성 위암은 우리나라에서 흔히 관찰되는 형이며, 불명확한 경계를 보여주는 궤양성 종괴로 발견되며 주위 조직에 암세포의 침윤으로 종양의 경계부가 두꺼운 주름 형태를 나타낸다. 내시경 의사가 위암을 정확하게 진단하는 것은 매우 중요하며, 궤양 병변을 발견하였을 때는 내시경 소견으로 양성과 악성 감별점에 유의하여 판독하도록 노력하여야 하며, 병변의 철저한 조직검사와 추적 내시경검사를 빠뜨리지 않아야 한다.

토의

이준행: 양성 위궤양이라는 임상 진단으로 투약 후 경과 관찰 중인 환자입니다. 그런데 궤양이 매우 크고 거의 circumferential 한 정도입니다. 헬리코박터나 NSAID 등 다른 유발 요인은 없었는지 궁금합니다.

김정환: 이 환자는 고혈압, 당뇨약을 드시는 분이며 요통 등으로 간헐적으로 NSAID를 복용한 병력이 있습니다. 조직검사에서 헬리코박터는 음성이었으나 약 10주 후 시행한 추적 위내시경에서는 헬리코박터 양성 소견을 보여 헬리코박터 제균치료를 하였습니다.

십이지장 상피하 종양

Duodenal subepithelial tumor

김희만 | 강남세브란스병원 소화기내과

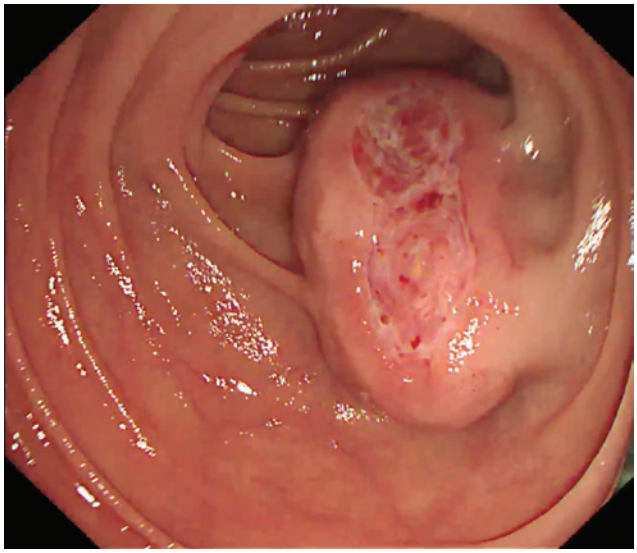

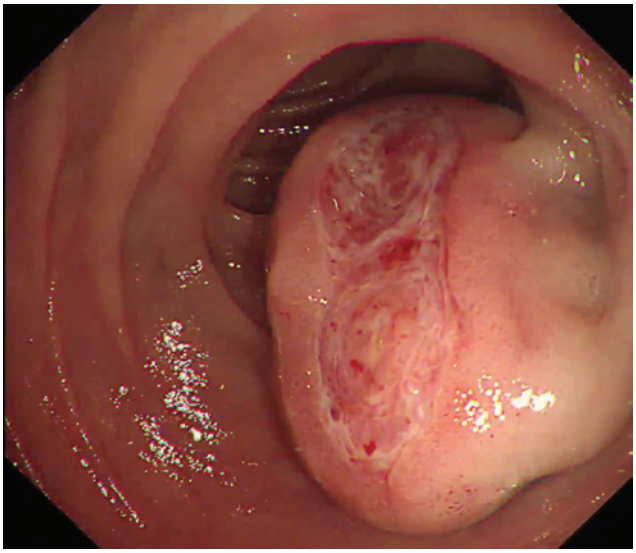

임상양상 및 내시경 소견

75세 남자가 빈혈로 위내시경검사를 받았다. 내시경검사에서 십이지장 제2부에 3.5 cm 크기의 궤양을 동반한 상피하종양이 관찰되었다.

진단 및 경과

외과로 의뢰되어 십이지장 제2부의 쐐기 절제술을 받았고 조직병리는 3.1×2.4×2.1 cm 크기의 위장관간질종양(Gastrointestinal stromal tumor)로 고유근층에서 기원하였다. C-kit, DOG-1 CD34 양성이었다. Mitotic rate: 1/50 HP, low risk assessment by modified NIH and AFIP criteria, clear margin이있고 혈관, 림프관, 신경주변 조직 침범은 관찰되지 않았다.

해설

위장관간질종양은 Cajal 간질세포(Interstitial cell of Cajal)이 기원으로 위에서 가장 많이 발생하고 다음으로 소장에 발생한다. 십이지장에서는 드물게 발생한다. 위장관간질종양은 크기와 유사분열로 악성의 위험도를 평가한다. 외과적 완전절제술이 가능한 경우 예후가 좋다. 본 증례는 크기가 5 cm 미만이고, 유사분열률이 낮아 저위험군으로 분류되었고 외과적 완전절제술로 치료되어 추적 관찰 중이다.

토의

김수진: 궤양을 동반한 상피하 종양에서 조직검사를 하였는지 궁금합니다.

김희만: 조직검사를 시행하였는데, 이와 유사한 증례에서 조직검사를 하다가 대량의 출혈로 고생했던 경험이 있어서 상당히 두려웠습니다.

이준행: 출혈 상황에서 응급실을 통해 입원한 환자라면 큰 부담 없이 접근할 수 있는데, 건강검진에서 갑자기 발견되는 경우라면 상당히 조심스러워야 하고, 조직검사를 하지 않는 편이 나을 수 있습니다.

십이지장 상피하 종양

Duodenal subepithelial tumor

김희만 | 강남세브란스병원 소화기내과

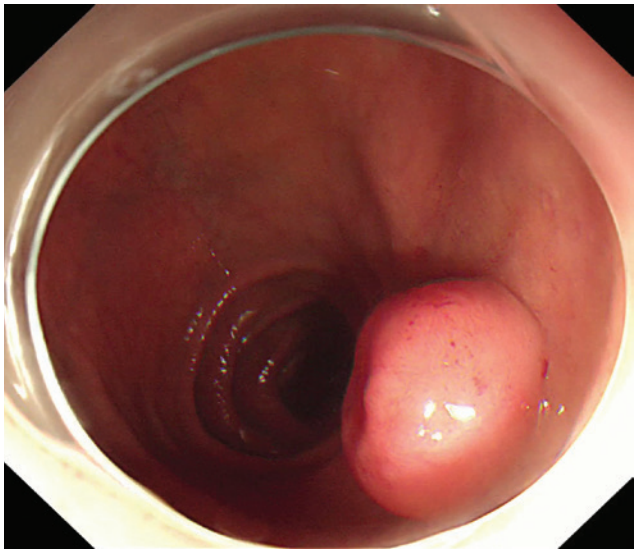

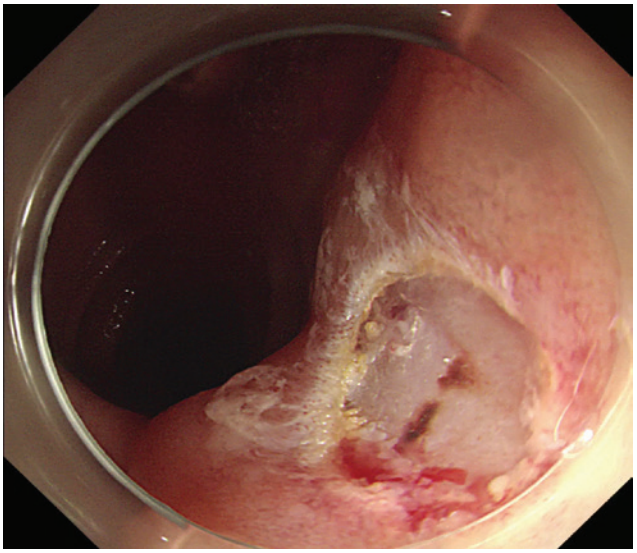

임상양상 및 내시경 소견

82세 여자가 1년 전 십이지장 종양이 있어서 추적 내시경검사를 받았다. 내시경검사에서 십이지장 구부에 1.5 cm 크기의 상피하종양이 관찰되었다. 1년 전 1 cm 크기에 비해 크기가 증가하여 내시경 종양 절제술을 시행하였다.

진단 및 경과

내시경으로 점막하 주입과 스네어를 사용하여 절제하였고, well-differentiated neuroendocrine tumor로 진단하였다. 크기는 1.2×1×0.6 cm이고 67 labeling index < 3%로 NET G1으로 분류하였다. 점막과 점막하층에 국한되었고 절제면 경계는 깨끗하였다. Chromogranin A과 synaptophysin 특수염색에 양성이었다.

해설

십이지장의 신경내분비종양은 전체 위장관 신경내분비종양의 2%-5% 정도를 차지하며 십이지장에서 발생하는 종양 중에 1%-3%를 차지한다. 주로 단일 무경 용종 형태이고 십이지장 제1부와 제2부에서 대부분 발견이 된다. 특별한 임상증상이 없이 산발적으로 우연히 발견되는 경우가 많다. 가스트린 또는 소마토스타틴을 분비하거나 호르몬을 분비하지 않는 비기능성 신경내분비종양이 있다. 다발성 내분비 샘종양 1형과 관련된 경우도 있다. 내시경치료에 대한 적응증은 확립된 바는 없으나 대체로 국소 병변의 경우 2 cm 미만이고 점막하층 내에 국한되어 있는 병변은 내시경 절제를 우선적으로 고려한다.

토의

이준행: 고령 환자에서 1년 사이에 크기가 증가한 종양이었고, 내시경 절제술을 해서 low grade 신경내분비종양이 나왔다는 증례입니다. 80대라는 연령을 고려했을 때 종양이 1년 사이에 두 배 정도 커졌다면 경과 관찰을 하겠습니까, 아니면 절제를 하겠습니까?

김광하: Central dimpling도 있고 크기가 커졌기 때문에 malignancy change를 고려하여 EUS를 먼저 하여 3층에 국한되어 있다면 내시경 절제술이 필요할 것 같습니다.

김수진: 저도 절제가 가능한 병변으로 판단되면 내시경 절제술을 시도했을 것 같습니다.

임윤정: 깊이 침범되어 있어서 내시경 절제술이 진단적 가치도 있을 것 같습니다.

이준행: 혹시 resection margin positive가 나오더라도 injection과 snaring으로 EMR만 시행하는 것은 충분히 좋은 선택이었다고 생각합니다.

식도 소세포암

Esophageal small cell carcinoma

유대곤 | 양산부산대학교병원 소화기내과

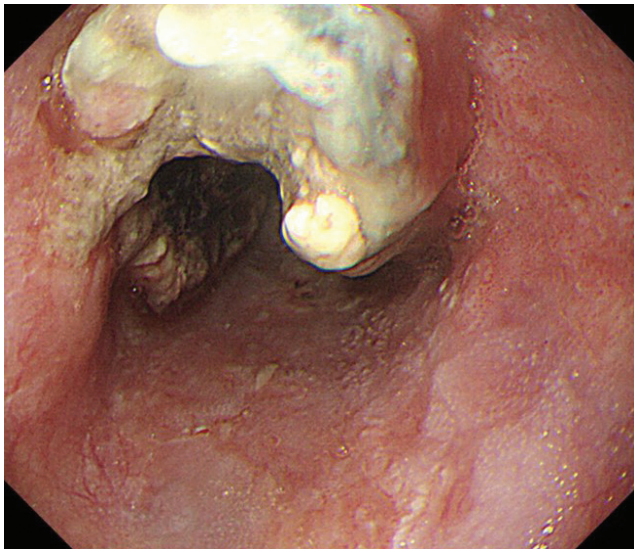

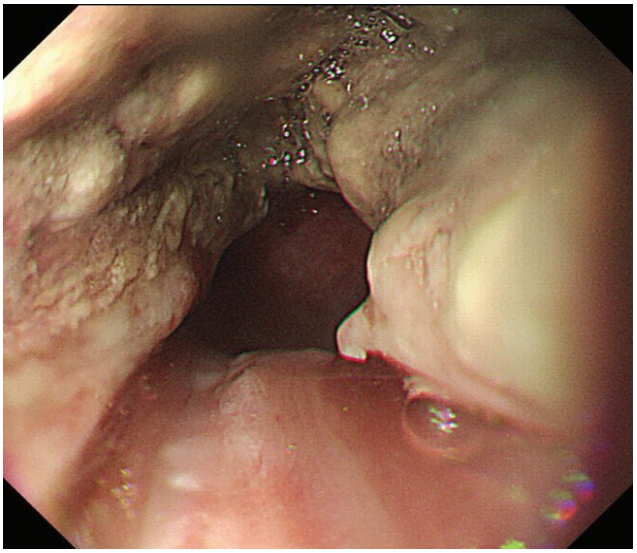

임상상 및 내시경 소견

80세 남자가 삼킴장애로 시행한 타병원 상부 위장관 내시경검사에서 식도암 의심 소견으로 의뢰되었다. 본원에서 시행한 상부 위장관 내시경검사에서 상절치 30 cm부터 궤양성 종괴가 관찰되었고 종괴는 상절치 38 cm까지 침윤되어 있었다.

진단 및 경과

조직검사에서 소세포암(small cell carcinoma)이 진단되었다. 흉부 전산화 단층 촬영과 내시경 초음파에서 다발성 림프절 전이가 확인되었고 전산화 단층 촬영과 양전자 단층 촬영(PET-CT)에서 원격 전이는 발견되지 않았다. 환자는 Etoposide와 Cisplatin 항암치료를 17회 시행하였으나 림프절 전이가 악화되었고 이후 추가 치료는 거부하고 추적 종료되었다.

해설

폐 이외의 장기에서 발생하는 원발성 소세포암 중에 식도의 소세포암이 가장 흔하나 전체 식도암에서 차지하는 비율은 0.8%-2.4% 정도로 아주 드문 조직 형태이다. 진단 당시 주위 림프절이나 원격전이를 보이는 경우가 많아 예후는 매우 불량하다고 보고되고 있다. 치료는 제한적 병변은 수술이나 동시항암방사선 치료를 할 수 있으나 광범위 병변으로 진단되는 경우가 많아 항암치료를 하는 경우가 더 많다.

토의

이준행: 전체 소세포암의 약 4%는 원발성 폐외 소세포암으로, 식도를 포함한 소화기계, 두경부, 자궁경부, 방광 등 인체의 모든 기관에서 발생합니다. 식도 소세포암은 처음 보는 드문 질환입니다.

위 외투세포림프종

Gastric mantle cell lymphoma

유대곤 | 양산부산대학교병원 소화기내과

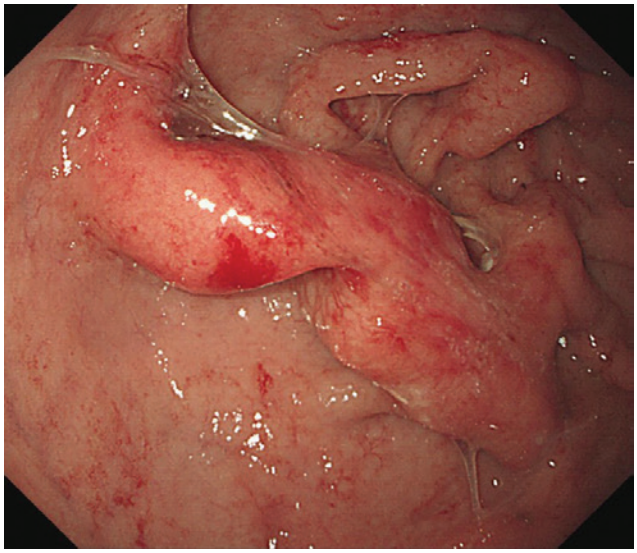

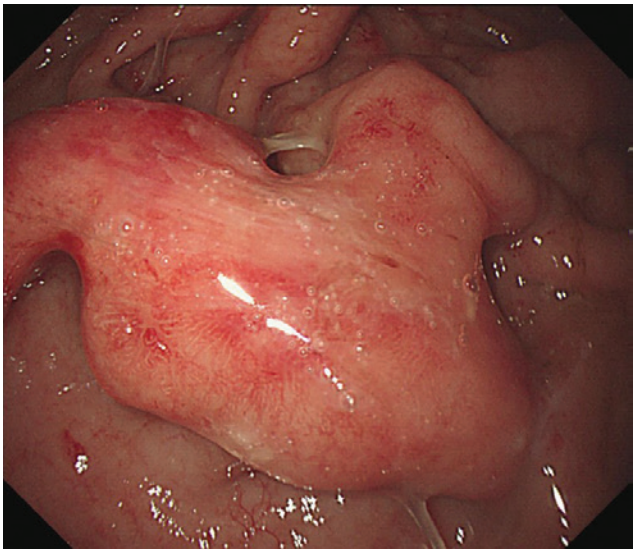

임상상 및 내시경 소견

72세 남자가 타원 흉부 전산화단층촬영에서 다발성 림프절 비대와 상부 위장관 내시경 이상 소견으로 의뢰되었다. 본원에서 시행한 상부 위장관 내시경검사에서 상체부와 기저부에 발적 동반한 점막의 부종과 위벽의 비후가 관찰되었다.

진단 및 경과

위체부 대만과 기저부의 조직검사와 종격동 림프절에 대한 조직검사에서 외투세포림프종(mantle cell lymphoma)이 진단되었다. 환자는 항암치료 권고되었고 타원으로 전원하였다.

해설

Mantle cell lymphoma는 예후가 매우 나쁘며 진단 당시에 위장관 침범이 80% 이상으로 흔한 것으로 알려져 있다. 상부보다 하부 위장관 침범이 더 흔하다. 내시경 소견은 다발성 용종 소견이 흔하며 그 외에도 궤양 형태, 침윤 형태, 본 증례와 같은 점막의 비후 형태, 혹은 미세한 점막의 변화만 보이는 형태 등 다양한 것으로 알려져 있다.

토의

이준행: Mantle cell lymphoma 는 기본적으로 t(11;14)에 의해서 cyclin D1 이 양성이고, 양성이 아닌 경우는 cyclin D2 or 3가 양성일 것으로 생각합니다. 대개 두 가지 타입으로 나눕니다. (1) Nodal type은 oncogenic transcription factor 인 SOX11 양성이고 일반적으로 전신 다발성 림프절 비대를 보이며 임상적으로는 Follicular lymphoma와 DLBCL의 중간 정도되는 공격성을 보입니다. (2) Leukemic non-nodal type은 memory-like B cell orgin으로 SOX11 음성이고 이 경우는 주로 CLL처럼 말초 혈액에 비정상세포가 많습니다. Stage I/II mantle cell lymphoma는 매우 희귀합니다. 증상이 없어서 진단 시에 대개 4기입니다.

거대세포바이러스 식도염

Cytomegaloviral esophagitis

임윤정, 유승헌 | 동국대 일산병원 소화기내과

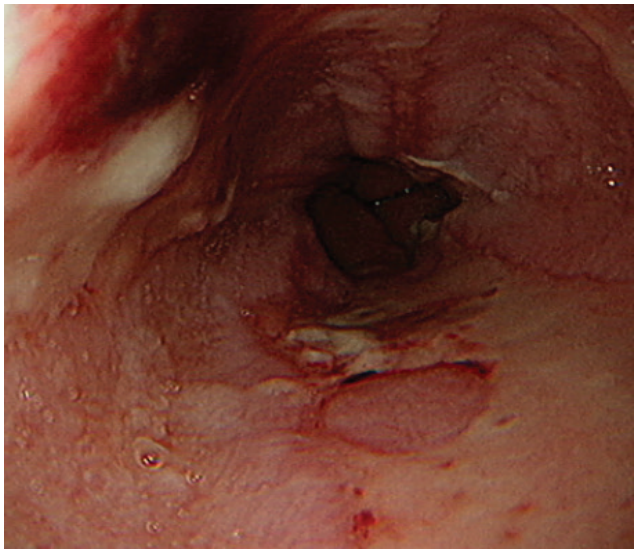

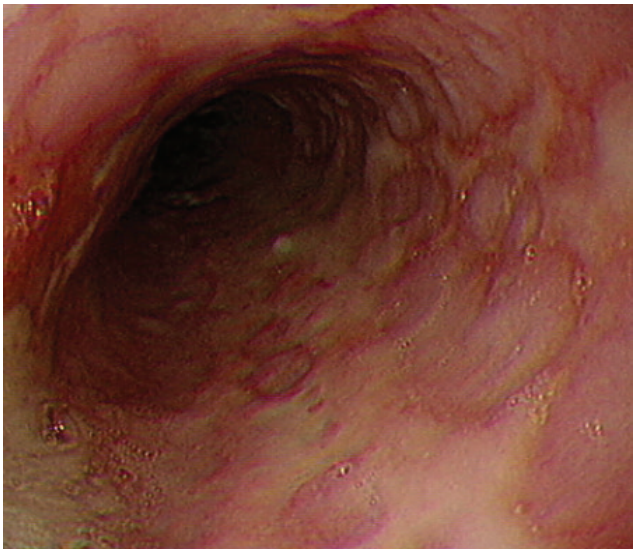

임상상 및 내시경 소견

길랭-바레증후군으로 2년 전 면역글로불린요법 및 치료적 혈장교환술을 받았던 80세 남자가 흑색변과 빈혈을 주소로 내원하였다. 상부위장관 내시경에서 중부 식도부터 하부 식도에 걸쳐 지도상을 보이는 종주형의 큰 궤양이 관찰되었고, 일부 병변에서는 삼출성 출혈이 있었다.

진단 및 경과

Cytomegaloviral esophagitis

궤양의 기저부에서 조직검사를 시행하였고 면역조직화학염색 결과에서 거대세포바이러스가 확인되었다. 이후 환자 코로나바이러스 감염증이 확진되었고, 증상 악화로 중환자실 입실 후 정맥 ganciclovir 투여를 같이 시작하였다. 전신 상태가 호전된 후 시행한 추적 내시경검사에서 이전에 보였던 궤양이 치유된 것을 확인하였다.

해설

거대세포바이러스(cytomegalovirus, CMV)는 정상 면역인 사람도 감염될 수 있지만, 일반적으로 AIDS 환자, 장기이식 환자, 화학요법 환자와 같은 면역 저하 상태의 사람들에게 나타난다. 거대세포바이러스 식도염은 내시경 상 주로 식도 중부부터 말단부까지 경계가 명확한 수직의 크고 얕은 궤양이나 미란이 발견되는 것이 특징적이다. 그리고 정확한 진단을 위해 궤양의 기저부에서 충분한 수의 샘플을 얻어야 한다. 면역 저하 환자에게 발생할 수 있는 또 다른 감염성 식도염인 단순헤르페스바이러스(herpes simplex virus) 식도염은 큰 궤양보다 여러 개의 작고 얕은 분화구 모양(volcano-like)의 궤양이 일반적으로 나타나는 점에서 거대세포바이러스 식도염과 감별할 수 있다. 치료는 ganciclovir를 3 ~ 6주 동안 또는 증상이 호전될 때까지 투약하며, 중증의 경우 정맥 투여를 추천한다.

토의

이준행: 교과서적으로 CMV 식도염은 punched out ulcer로 나온다고 되어 있으나 본 증례처럼 diffuse하고 multiple한 예도 적지 않은 것 같습니다. 이 증례의 환자는 고령이어서 기저 면역 저하 질환이 있었는지, 아니면 정상 면역인데 생긴 건지 궁금합니다.

임윤정: 환자의 건강 상태가 좋지 않았고 길랭-바레증후군으로 인해 거동이 불편했던 것으로 기억하는데 기저질환에 대한 정보는 별로 없었습니다. CMV esophagitis 치료 후 관련 증상들은 모두 호전되었습니다.

위선종에 대한 ESD 시행 후 추적 내시경 상에서 확인된 조기위암

Early gastric cancer confirmed on follow-up endoscopy after ESD for gastric adenoma

임윤정, 유승헌 | 동국대 일산병원 소화기내과

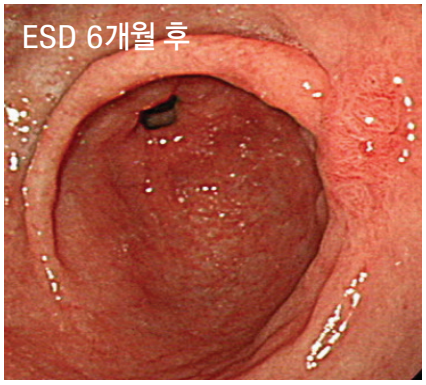

임상상 및 내시경 소견

76세 남자가 건강검진 목적으로 상부 위장관 내시경을 시행하였다. 환자는 14년 전 건강검진 상부위장관 내시경에서 위전정부 후벽에 1.5 cm 크기의 중심부에 얕은 함몰을 동반한 융기된 병변이 있어 조직검사를 시행하였고, adenoma, low grade dysplasia 확인되어 내시경점막하박리술(endoscopic submucosal dissection, ESD)을 받았다. 치료 6개월 뒤 시행한 추적 내시경에서 위전정부 후벽에 발적을 동반한 약간 융기된 post-ESD 반흔이 관찰되었고, 조직검사는 chronic gastritis with intestinal metaplasia로 확인되었다. 이후 약 2년 간격으로 내시경 추적 관찰하며 ESD 부위에서 조직검사 시행하여 재발 없음을 확인하였다. 하지만 2018년 이후 환자는 4년 동안 내시경검사를 받지 않았고, 2022년 9월 시행한 내시경 상 같은 부위에서 약 4 ~ 5 cm 크기의 발적을 동반하고 표면이 uneven한 주변부보다 융기된 병변이 관찰되어 조직검사를 시행하였다.

진단 및 경과

Early gastric carcinoma, type IIa (pT1aN0)

검사에서 adenocarcinoma, poorly differentiated 확인되어, distal gastrectomy with Billroth-I reconstruction 시행하였다. 최종 병리 결과에서 4.4×3.7 cm 크기의 tubular adenocarcinoma, moderately differentiated, invades the lamina propria, lymphovascular invasion not identified로, EGC type IIa, pT1aN0로 최종 진단받았다.

해설

ESD는 최소 침습적인 기술로 위선종을 효과적으로 제거할 수 있다. 하지만 장기적인 결과를 평가한 연구에서, 내시경 절제술로 위선종을 제거한 뒤 최대 20% 이상의 재발이 확인되었다. 따라서 위선종의 ESD 후 감시(surveillance) 내시경검사가 필요한데, 아직 최적의 감시 간격에 대한 합의된 의견이나 가이드라인은 없다. 위선종의 ESD 후 최적의 내시경 감시 간격과 위험 인자를 분석한 한 연구에서는 화생성위염, 남성, 59세 이상의 연령 및 post-ESD 부위의 돌출된 반흔(protruded scar)이 편평한 반흔(flat scar)에 비해 유의하게 재발과 관련된 것으로 보고하였다. 따라서 본 증례와 같이 위험 인자가 많은 고위험군 환자는 보다 면밀하고 짧은 간격의 내시경 추적 감시가 필요할 수 있다.

토의

이준행: 위선종 내시경치료 후 미분화조직형 위암이 국소적으로 발생한 증례입니다. 14년 만에 다른 세포형으로 발견된 병소이므로 두 질환의 인과 관계는 없다고 생각하는데 어떻게 보십니까?

김광하: 선종 병변 주변에 발생한 위암이 퍼진 것이 아닐까 생각됩니다. 수술 결과에서 lamina propria에 국한돼 있고 반흔으로 인해 융기되어 그 부위가 마치 위암이 침범한 것으로오인된 것입니다. 이 증례의 경우 ESD site가 아니라 ESD site의 궤양이 아물면서 주위가 당겨지는데 그 주위에서 발생한 위암이 extension된 경우로 보입니다.

위, 십이지장, 대장에서 관찰된 미만성 거대 B세포 림프종

Diffuse large B-cell lymphoma

조준형 | 순천향대학교 서울병원 소화기내과

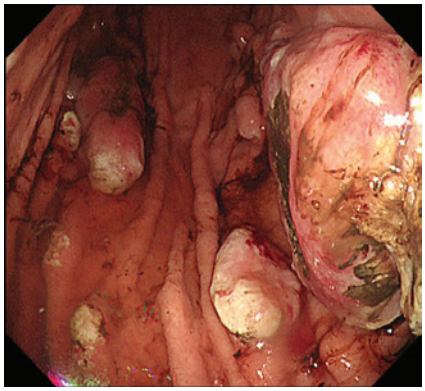
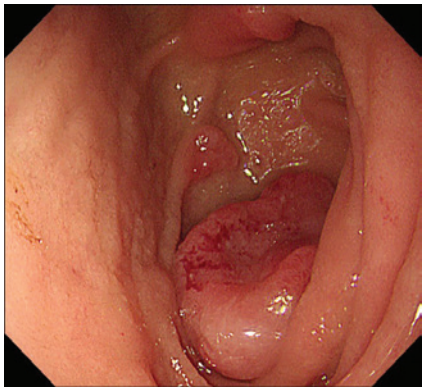
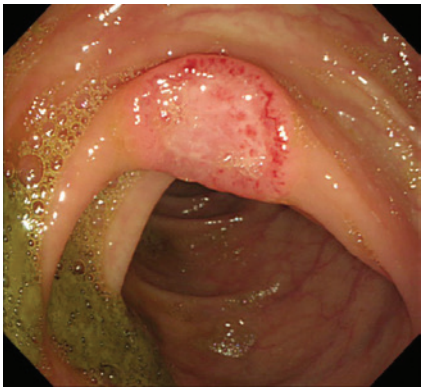

임상상 및 내시경 소견

42세 남자가 1달 전부터 발생한 속쓰림 및 어지러움으로 외래 진료실을 방문하였다. 환자는 만성으로 보이는 전신 무력감이 있었고, 혈액검사에서 혈색소 8.0 g/dL의 빈혈, 알부민 2.8 g/dL의 영양 결핍, HIV 항체 양성이 확인되었다. 빈혈 원인 진단을 위해 상부 위장관 내시경을 시행한 결과, 위체부 및 위각부에 수십 개의 크고 작은 다발성 융기성 병변이 관찰되었다. 큰 병변에서는 표면 궤양이 있어 소화기계 출혈을 원인으로 생각할 수 있었다. 십이지장 제2부에서도 중심 함몰이 있는 융기성 병변이 3-4개 가량 관찰되었다. 복부, 흉부 CT에서 위 주변과 종격동에 다발성 림프절 비대 소견이 보이고, 대장내시경을 시행했을 때 십이지장과 유사한 병변이 횡행 결장의 원위부에 2개 관찰되었다. 골수검사에서 림프종 침범 소견은 없었다.

진단 및 경과

소화기 내시경에서 관찰된 병변의 조직 검사 결과 미만성 거대 B세포 림프종이 진단되었다. 치료는 3주 간격의 R-CHOP (리툭시맙, 빈크리스틴, 아드리아마이신, 사이클로포스파마이드, 프레드니졸론) 항암 요법과 HIV 감염에 대해 항바이러스 치료를 병행하였다. 3차례의 R-CHOP 후 시행한 상부 위장관 내시경에서 부분 관해 소견을 보였으나, CT에서는 복부 내 악성 림프절의 크기 증가가 있어 항암 요법을 ICE (이포스파미드, 카보플라틴, 에토포시드) 요법으로 변경하였다. 그러나 1차 치료 후 환자는 호중구 감소성 발열 및 혈압 저하에서 회복되지 않아 사망하였다.

해설

미만성 거대 B세포 림프종은 가장 흔한 악성 림프종의 한 종류로 환자의 1/3에서는 림프절 외에서 기원한다. 위장관이 가장 흔한 부위로 흔히 다발성으로 나타나며 매우 급속하게 진행하는 것이 특징이다. 위장관 림프종에서는 2/3 가량이 위장이 원발 부위이며, 이어서 소장, 회맹부 순으로 소화기계 출혈의 원인으로 고려할 수 있어야 한다.

토의

이준행: DLBCL이 다발성으로 다 장기에서 동시에 진단될 수 있음을 보여주는 흥미로운 증례입니다.

김광하: 왼쪽 첫 번째 사진 10시 방향과 5시 방향에 보면 하얀 tumor가 보이는데, 점막을 비집고 튀어나오는 소견이라서 lymphoma를 보는 순간에 성장이 빠르다는 것을 알 수 있습니다. 원발성 위 림프종과이와 같은 전이성 위 림프종 간에 내시경에서 차이가 있는지 궁금합니다.

조준형: 저도 사진에 보이는 하얀 부분은 조직 검사를 했다면 necrosis가 있어서 증식이 빨리 되는 타입이었다고 생각합니다. 그리고 전이성과 원발성은 경험상 육안 감별은 어려운 것 같습니다.

심재성 낭종성 위염

Gastritis cystica profunda

조준형 | 순천향대학교 서울병원 소화기내과

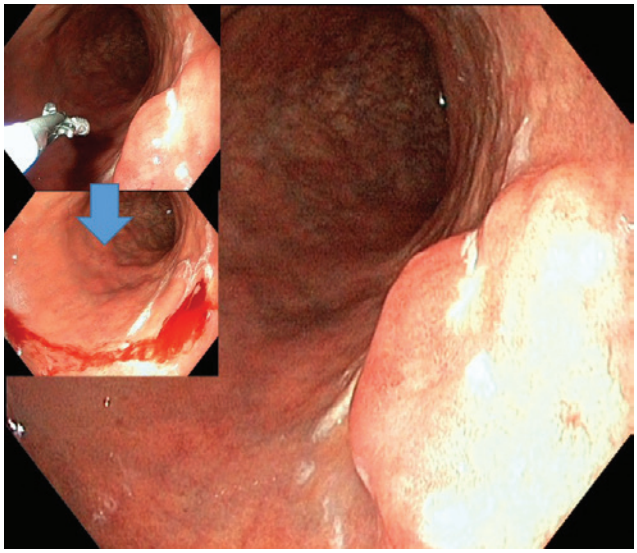

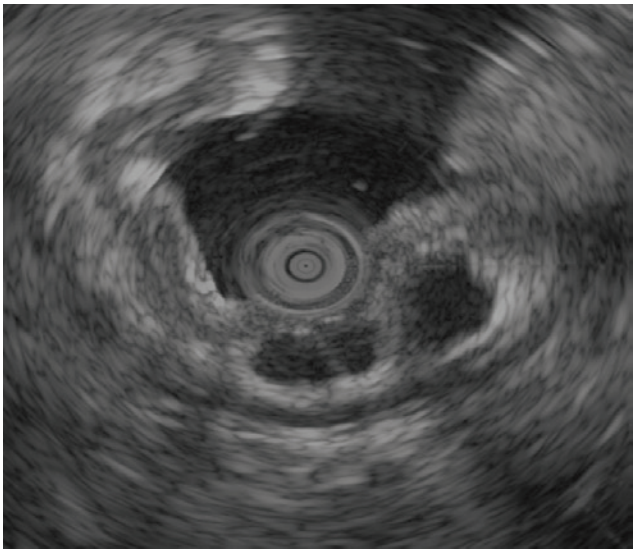

임상상 및 내시경 소견

78세 남자가 건강검진 내시경에서 위체상부 후벽에 크기 약 3 cm의 융기성 병변이 발견되어 내원하였다. 당시 조직검사가 2회 시행되었고, 그 결과 위 선종 또는 재생성 이형성증 소견으로 의뢰되었다. 환자가 2년 전에 같은 병원에서 시행받은 위내시경 사진을 검토했을 때 같은 위치에 특이 소견은 없던 것으로 확인되었다.

진단 및 경과

6주 후에 상피하 종양을 감별하기 위해 내시경 초음파를 시행하였다. 그 크기는 이전보다 현저히 감소되어 있었다. 해당 병변은 장경 11 mm의 무에코성 낭성 종양으로 제3층에서 관찰되었고, 여러 개의 격막으로 분획되어 있었다. 외부 병리를 본원에서 재판독한 결과는 심재성 낭종성 위염으로 진단되었다.

해설

심재성 낭종성 위염은 위점막 심부 및 점막하층에 다수의 낭종을 형성하는 병변으로 조직학적으로 위선상피세포의 과형성 및 낭성 확장을 특징으로 하고 있다. 특수면역염색에서는 Factor-VIII 음성, D2-40 음성이면 혈관종 또는 림프종과 감별할 수 있다. 내시경 소견으로는 상피하 종양, 유경성 또는 무경성 용종 형태로 주로 관찰된다. 심재성 낭종성 위염의 임상적 의의로는 전암성 병변 혹은 암 주위 병변일 가능성이 있어 추적 내시경검사가 필요할 수 있다.

토의

이준행: 조기위암 내시경 절제술 병리에서 심재성 낭포성 위염이 동반된 예를 종종 만날 수 있습니다. 인과관계는 명확하지 않습니다. 이 증례와 같이 조직 검사를 통해 공기가 제거된 경우는 거의 처음 본 것 같습니다. 위암 선종 ESD 하면 병리과에서 submucosal layer에 cystic change가 있는 것을 무시하고 언급하지 않거나, superficialis 혹은 profunda로 나누어 gastritis cystica를 코멘트 해주기도 하는 것 같습니다.

기종성 식도염 및 기종성 위염 치료

A Rare case of emphysematous esophagitis and gastritis

최정민 | 인제대학교 상계백병원 소화기내과

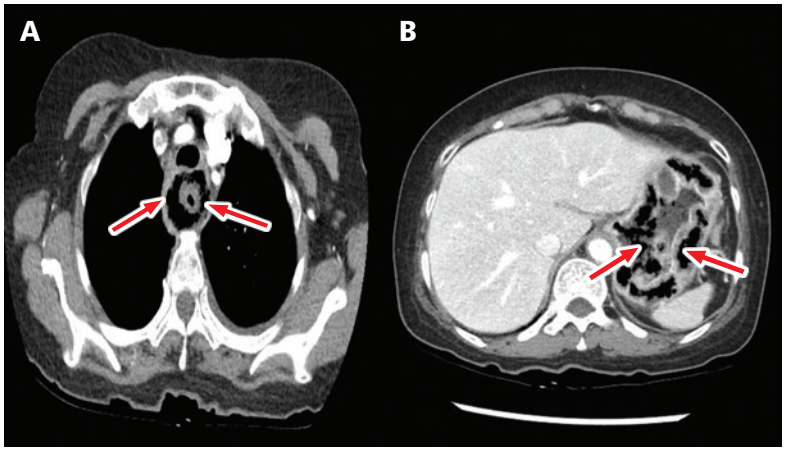

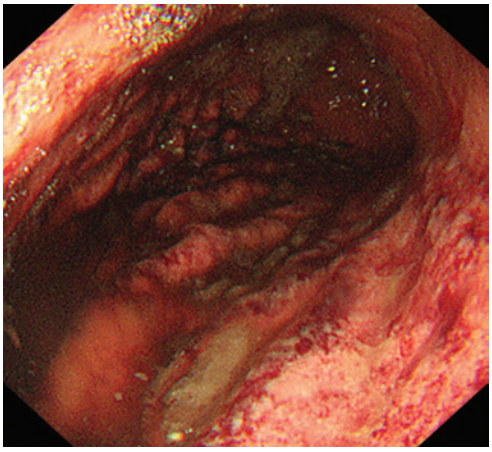

임상상 및 내시경 소견

65세 여자가 1주 전부터 복부 불편감과 구역감, 및 전신 기력 저하로 응급실에 왔다. 의식은 명료하였고 체온 36.5도, 맥박 60회/min, 혈액검사상 백혈구 11600/uL, CRP 16.8이었다. 10년 전부터 심방 세동과 승모판막 협착증으로 항혈전제를 복용하고 있었다. 조영 증강 흉부 CT 및 복부 CT 상 식도와 위 전체에 걸쳐 위장관 층의 결손과 심한 부종, 조영 감소, 식도벽과 위벽 내부에 다량의 공기들**〈사진 1, arrows〉**이 관찰되어 식도 괴사를 동반한 기종성 식도염**〈사진 1A〉** 및 기종성 위염**〈사진 1B〉**이 의심되었다. 또한 다량의 흉수와 폐동맥 혈전 색전증이 관찰되었다.

진단 및 경과

이 환자는 기종성 식도염 및 위염 의증 진단 하에 중환자실로 전동 후 금식, 광범위 항생제(tazocine+metronidazole), 위산 억제제 및 수액 영양 치료를 받았다. 심장 초음파에서 승모판 심한 협착과 좌심방 비대 및 혈전이 관찰되어 warfarin 항응고제 치료를 시작하였다. 흉부 CT에서 기종성 식도염과 괴사가 의심되는 상황에서 위내시경은 천공을 유발하거나 악화시킬 수 있어 입원 직후에는 시행하지 않았다. 입원일 5일째 위내시경검사를 이산화탄소(CO_2)를 주입하면서 조심스럽게 시도하였고, 위와 식도벽의 점막 부종, 괴사, 궤양 및 출혈이 관찰되어**〈사진 2〉** 신속히 검사를 마쳤다.
입원 기간 동안 38도 이상 고열은 없었고 약간의 복통 이외에 별다른 증상을 호소하지 않았다. 혈액 배양 검사상 세균은 배양되지 않았다. 입원 12일째 전원을 원하여 상급 병원으로 전원되었다.

해설

기종성 식도염 및 기종성 위염은 드문 세균성 위장관 염증의 일종으로 즉시 치료하지 않으면 치명적 질환으로 진행한다. 복부 CT나 단순 복부 촬영에서 장관 내 가스가 관찰된다. 위는 일반적으로 위산에 의해 세균 감염이 생기기 어려운 기관이지만, 스테로이드 치료, 알코올 중독, 수술 후, 부식성 약제를 복용 후에 위장관의 점막 결손이 나타날 경우 클렙시엘라균, 대장균, 클로스트리디움균, 녹농균 등이 침범하여 기종성 위염이 발생할 수 있다.
기종성 위염 및 기종성 식도염은 일반적으로 심한 복통, 구토를 동반하며 결국 패혈증으로 진행한다. 금식, 수액 치료를 포함한 내과적 치료가 우선이며, 전신 상태가 회복되지 못한 상태에서 수술은 위장관 천공이 나타나지 않는 한 권장되지 않는다.
이 환자에서는 입원 초기에 심한 복통이나 패혈증 증상이 없었고 비교적 경한 질병 경과를 보였다. 또한 복부 CT에서 기종성 위염에서 흔하게 관찰되는 간문맥(portal vein) 내 공기 음영도 관찰되지 않았다. 따라서 환자는 전형적인 (감염성) 기종성 식도염 진단보다는 식도벽의 손상 이후 발생한 다량의 공기 갇힘으로 볼 수 있다.

토의

김광하: 이 환자는 항혈전제 복용 등으로 식도에 생긴 물리적 손상에 공기가 들어간 양상인 것 같아 일반적으로 보는sepsis에 의한 기종성 식도염 및 위염과는 차이를 보입니다.

식도 이물 박힘(살구씨)

Endoscopic retrieval for apricot seed impacted in the esophagus

최정민 | 인제대학교 상계백병원 소화기내과

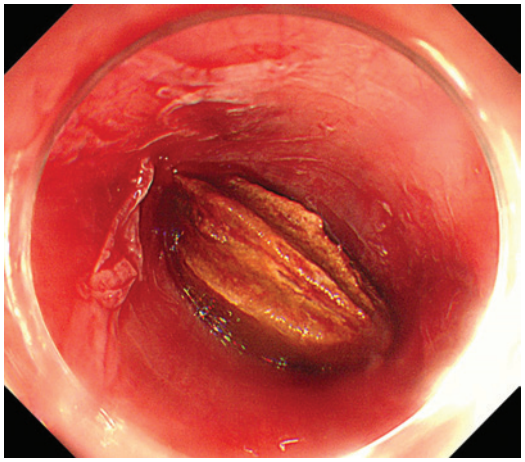

임상상 및 내시경 소견

48세 여자가 1시간 전 살구를 먹다가 살구 씨가 걸려서 밤 10시에 응급실에 내원하였다. 이비인후과 후두내시경에서는 관찰되지 않았고, 금식이 되지 않아 다음날 오전에 내시경을 시행하기로 하였다. 환자는 침을 삼킬 때도 목이 아프고 물도 안 넘어갈 정도였다. 다음 날 아침 8시에 위내시경을 시행하였고 상부 식도 괄약근 직하방에 식도 내강을 가득 채우는 딱딱한 살구 씨가 박혀 있었고 식도 점막의 부종과 손상 및 점막 출혈이 관찰되었다**〈사진A〉**. 내시경으로 이물을 조심스럽게 아래쪽으로 밀어 보았을 때 움직여지지 않았다. 예리한 모양의 식도 이물을 제거할 때 상부 식도를 보호하기 위해 over-tube를 삽입하면 안전하게 이물을 제거할 수 있지만, 이 환자의 경우 살구 씨가 상부 식도에 박혀 있어 over-tube 삽입이 식도 손상을 악화시킬 수 있어 over-tube 삽입은 할 수 없었다. 내시경 선단부에 투명 캡을 씌우고 이산화탄소(CO_2)를 주입하면서 식도 내강을 최대한 확장시킨 후에 그물 올가미(net snare, Pengtian medical instrument, China)를 이용하여 올가미를 최대한 펼쳐서 살구 씨를 감싼 후 내시경과 함께 입 밖으로 뺄 수 있었다. 제거 후 식도 손상 여부를 확인 위해 내시경을 재삽입하였고 식도 점막의 찢어짐만 있었고 협착, 근육 손상, 천공 및 대량 출혈은 없었다. 살구 씨 크기는 2.5×2.5 cm이었다**〈사진 B〉**.

진단 및 경과

이 환자는 2.5 cm크기의 살구 씨를 삼킨 후 상부 식도에 박혔고, 약 10시간이 지난 후 내시경으로 그물 올가미를 이용해 살구 씨를 제거하였다. 제거 직후 환자는 통증이 사라졌고 다른 증상이 없어서 입원 없이 귀가하였다. 열이나 목 통증이 발생할 경우 즉시 내원하도록 교육하였고 1주 후 외래에서 추적하였을 때 이상 증상 없이 회복되었다.

해설

식도 이물 박힘의 흔한 원인은 음식 덩어리로, 씹지 않고 삼키거나 식도 내강의 협착이 있는 경우 발생할 수 있다. 본 환자는 살구를 베어 먹지 않고 통째로 입 안에서 먹다가, 씨를 뱉지 못하고 의도치 않게 삼켜 상부 식도에 걸렸다. 약 2.5 cm 크기의 딱딱하고 표면이 예리한 살구 씨가 상부 식도에 박힌 채로 10시간이 지난 후에는 식도 점막의 부종과 손상이 발생하여 어렵게 내시경으로 이물을 제거하였다. 내시경 제거가 실패한 경우에는 전신 마취 하에 내시경 제거를 시도하거나 수술적 치료가 필요하다. 식도에 박힌 이물은 빨리 제거하지 않으면 식도 괴사와 천공의 위험이 있어 빠른 내시경적 이물 제거가 필요하다. 이 증례처럼 단단하고 예리한 식도 이물은 야간에 내원하거나 금식이 되어 있지 않더라도 빨리 내시경을 시행하는 것이 환자의 결과를 좋게 할 수 있다.

토의

최정민: 식도 이물 제거 시 aberration이 심해서 입원해서 관찰하는 경우에는 식도 점막 손상을 우려해서 항생제를 사용하기도 합니다. 이 증례의 경우엔 증상이 호전되어 예방적 항생제를 쓰지 않았던 것으로 기억합니다.

IN DEPTH CASE ANALYSIS

점막층에 국한된 표재성 분포형 조기위암

Superficial spreading type of early gastric cancer limited in the mucosal laye

이준행 | 성균관대학교 삼성서울병원 소화기내과

EndoTODAY 요점

- 표재성 분포형 조기위암은 장경 5 cm 이상 혹은 장경과 단경의 곱이 25 cm^2 이상인 조기위암을 지칭한다. 미분화 조직형, 점막하 침윤, 림프절 전이가 통상의 조기위암보다 많다.
- 표재성 분포형 조기위암은 국소 병소보다는 미만형 점막변화로 관찰되므로 점막 색조의 변화, 표면의 거친 형태, 미세한 함몰, 주름의 변화 등을 섬세히 관찰해야 발견할 수 있다.

내시경 소견

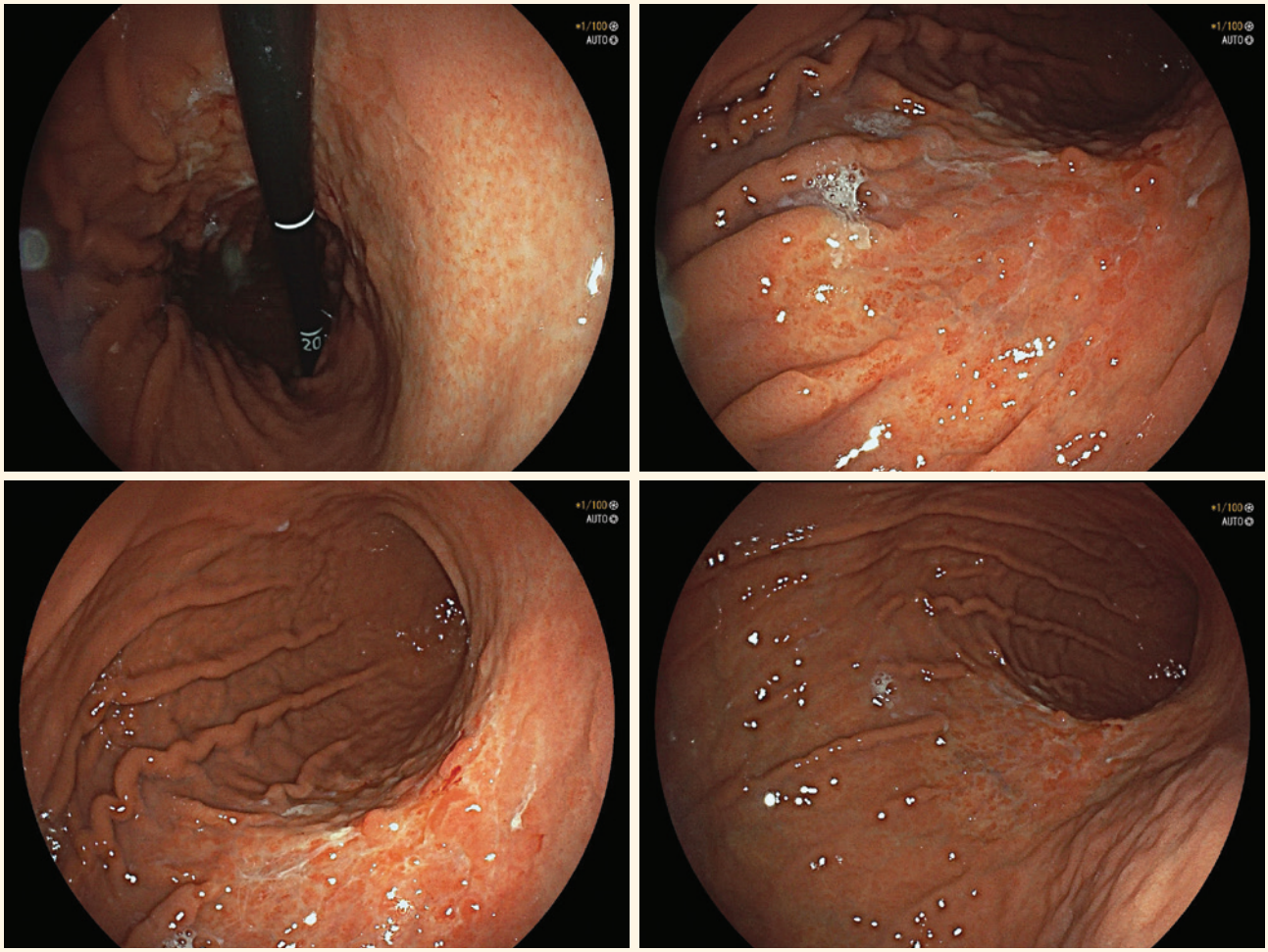

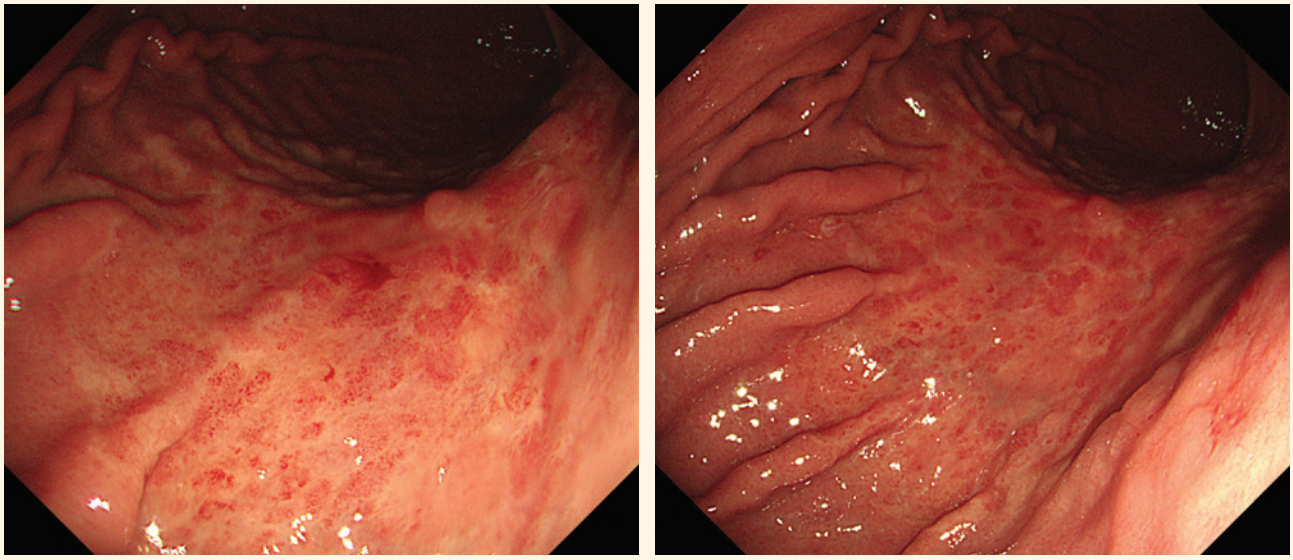

그림 1

- **위치:** 위체중부 후벽
- **크기:** 6 cm
- **주소견:** flat depressed lesion
- **부소견:** 함몰부 바닥은 퇴색 부위와 발적 부위가 비교적 균일하게 섞여 있다.
- **내시경 진단:** 조기위암
- **분류:** IIc
- **English description (김지운 교수):** About 6 cm, flat depressed lesion with spotty hyperemia on the background of pale mucosa is observed in the mid-body on the posterior wall. A few, small, nodular lesions can be seen within the depression. The border between the lesion and normal mucosa is blurred.
- **조직검사 결과:** Poorly cohesive carcinoma, signet ring cell type. H. pylori (+)

임상 소견

51세 여성이 건강검진에서 발견된 위암으로 의뢰되었다. 전정부와 위체중부에서 시행한 조직검사에서 헬리코박터 양성이었고, 헬리코박터 혈청검사도 양성(93.9 U/ml, 참고치 음성 <8 U/ml)이었다. Pepsinogen 1은 105.8 ng/ml, pepsinogen 2는 26.7 ng/ml, pepsinogen 1/2 ratio는 4.0으로 혈청학적 위축성 위염 소견은 없었다.

수술 및 병리

Subtotal gastrectomy를 시행하였고 절제표본에 대한 병리 결과는 다음과 같았다**〈그림 2〉**.
Stomach, radical total gastrectomy: Early gastric carcinoma

1. Location: middle third, Center at body and posterior wall
2. Gross type: EGC type IIc
3. Histologic type: tubular adenocarcinoma, poorly (poorly cohesive) differentiated
4. Histologic type by Lauren: mixed

5. Size: 7 x 6.5 cm
6. Depth of invasion: invades mucosa (muscularis mucosae) (pT1a)
7. Resection margin: free from carcinoma, safety margin: proximal 3.5 cm, distal 9 cm
8. Lymph node metastasis: no metastasis in 42 regional lymph nodes (pN0) (0/42: "3,5", 0/11; "4,6", 0/5; "1", 0/2; "11p", 0/2; "12a", 0/2; "4sb", 0/0; "5", 0/1; "6", 0/3; "7", 0/3; "8a", 0/2; "9", 0/7; "2", 0/3; "perigastric LN", 0/1)
9. Lymphatic invasion: not identified
10. Venous invasion: not identified
11. Perineural invasion: not identified
12. Peritoneal cytology: negative
13. AJCC stage by 8th edition: pT1a N0
    - c-erbB-2: negative (1+)
    - MLH1: intact
    - Epstein-Barr virus: negative

그림 2. 수술로 절제한 표본

해설

표재성 분포형 조기위암(superficial spreading type of early gastric cancer)은 1942년 Stout 등에 의하여 처음 그 특징적 성장 형태가 보고되었는데, 점막에서 발생하여 점막 또는 점막하층을 따라 내강에 평행하게 퍼지는 드문 형태의 위암이다. 표재성 분포형 조기위암의 정의는 연구마다 다르지만 대강의 특징은 비슷하다. 미분화 조직형, 점막하 침윤, 림프절 전이가 통상의 조기위암보다 많다.

Kitamura 등(1)은 장경과 단경의 곱 25 cm^2 이상을 표재성 분포형 조기위암으로 정의하였을 때 조기위암의 5.5%를 차지하였고, 미분화 조직형이 46.9%, 점막하 침윤이 62.5%, 림프절 전이는 21.9%였다. 필자가 장경 5 cm 이상의 조기위암을 표재성 분포형 조기위암으로 정의하여 2000년 1월부터 3년간 삼성서울병원에서 수술받은 3,112명를 분석한 바 있다(2). 표재성 분포형 조기위암의 빈도는 15.4%이었으며 미분화 조직형이 55.4%, 점막하층 침윤이 59.4%, 림프절 전이는 19.2%였다.

표재성 분포형 조기위암은 국소 병소보다는 미만형 점막 변화로 관찰되기 때문에 내시경검사에서 놓치기 쉽다. 점막 색조의 변화, 표면의 거친 형태, 미세한 함몰, 주름의 변화 등을 섬세히 관찰해야 발견할 수 있다. 내시경 치료의 대상은 아니므로 수술이

필요하다. 수술 시 병소의 범위가 뚜렷하지 않기 때문에 절제변연 양성으로 인하여 수술장에서 추가 절제를 하거나 수술 며칠 후 최종 병리 결과에서 재수술이 필요하다고 나오는 예가 있기 때문이다.

다양한 증례

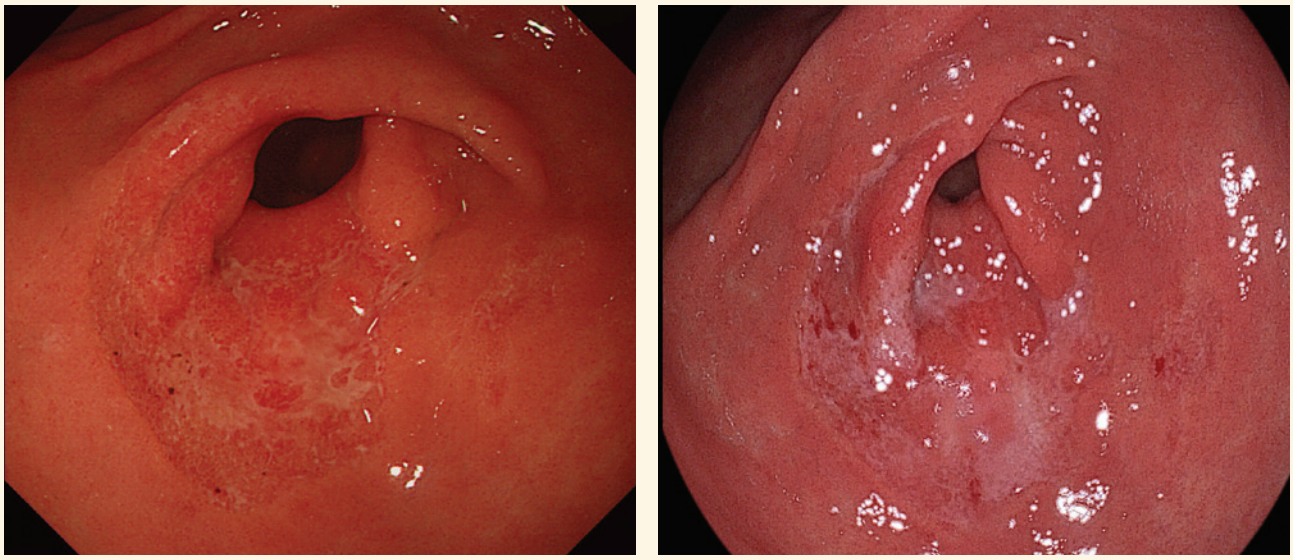

그림 3. Distal antrum 부터 pyloric ring의 대만과 전벽에 걸친 약 5 cm 크기의 경계가 명확한 함몰형 조기위암(좌: Olympus 사진, 우 Pentax 사진)

수술 후 최종 병리: EGC, IIc, signet ring cell carcinoma, 5 cm, invades lamina propria, negative resection margins (proximal: 8.0 cm, distal 1.0 cm), no lymph node metastasis

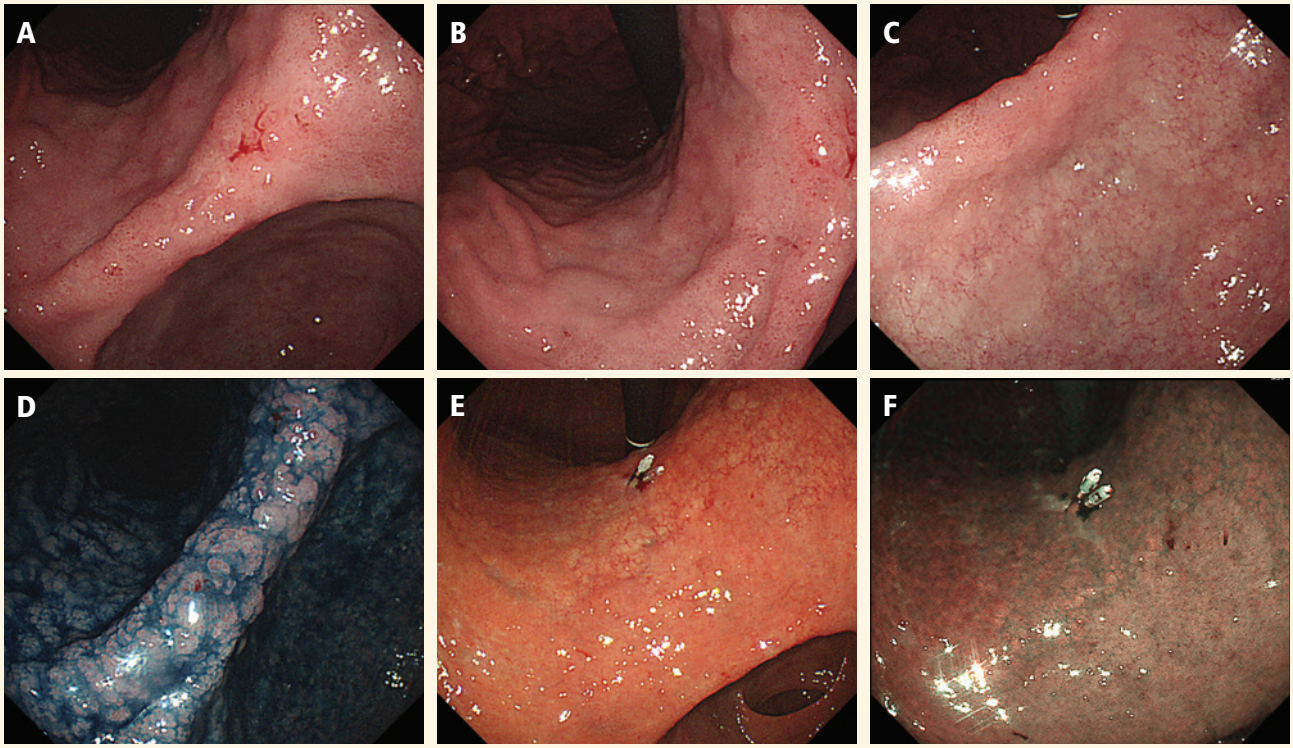

그림 4. 췌장염 진료 중 우연히 시행한 내시경검사에서 발견된 위암

A) 위각 점막이 다소 두껍고 불규칙하고 발적된 부위와 일부 자발출혈 병소가 발견되었다. 경계는 매우 불분명하였다. B) 위체하부 소만쪽 경계. C) 근위전정부 소만쪽 경계. D) Indigo carmine 분무 후 병소 표면은 주변 intestinal metaplasia 점막보다 좀 더 불규칙해 보였다. E-F) 수술 전 clipping을 시행하였다. 수술 후 최종 병리: EGC, tubular adenocarcinoma well differentiated (80%) and poorly (solid) differentiated (20%), Lauren: mixed, 6.5 × 4.0cm, invades muscularis mucosae, negative resection margins, 1 lymph node (#7) metastasis our of 25 nodes

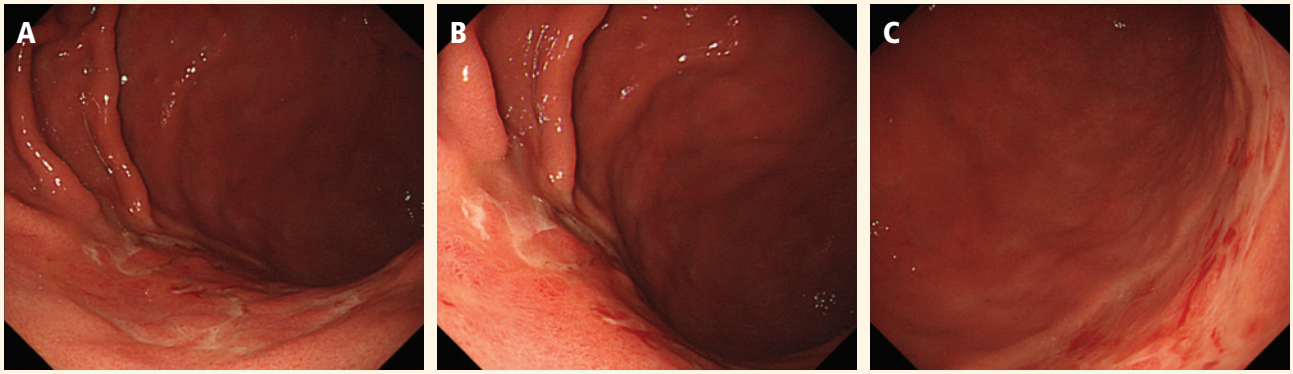

그림 5.

A) 위체하부 후벽에 약 5 cm 크기의 flat depressed lesion이 보인다. Edge는 sharp하고 base는 uneven, hyperemic하며 군데군데 white exudate로 덮여 있다. B) 전벽과 대만쪽으로부터 asymmetric하게 몇 개의 긴 fold가 converge되고 있는데 병소의 edge에서 abrupt cutting을 보이고 있다. C) Fold가 없는 부위에서 edge가 pale, sharp하고 주변에 비하여 살짝 함몰된 소견이 잘 관찰된다. 수술 후 최종 병리: EGC, tubular adenocarcinoma, poorly (poorly cohesive) differentiated with signet ring cells (about 40%), Lauren: diffuse, 4 cm, negative resection margins, no lymph node metastasis

References

1. Kitamura K, Yamaguchi T, Okamoto K, Nishida T, Takahashi T. Superficial spreading type of early gastric cancer. *Br J Cancer.* 1996;74(11):1834-7.
2. 배상수, 박형석, 이준행, 손희정, 이풍렬, 김재준, *et al.* 표재성 분포형 조기 위암. 대한소화기내시경학회지. 2003;27:346.

의약전문가용

종 근 당

K-Inno Pharm

ccm
소비자중심경영
공정거래위원회 | 한국소비자원

IR-Esomeprazole

에소듀오정

Esomeprazole 20mg / Sodium bicarbonate 800mg
Esomeprazole 40mg / Sodium bicarbonate 800mg

속방형 에스오메프라졸[1]

IR-Esomeprazole

ESO DUO

Esomeprazole / Sodium bicarbonate
20/800mg, 40/800mg

Speed 복용 30분 이내 최고혈중농도 도달[1)2)]

Efficacy Dual Action(PPI+제산제)[2)]

Price 경제적 약가(40mg: 920원/정, 20mg: 720원/정)[3)]

IR-Esomeprazole, immediate release esomeprazole; PPI, proton pump inhibitor

Ref. 1) Kim D et al, Drug Des Devel Ther. 2019 Sep 3 2) ESODUO tab, CTD 3) 보건복지부 고시 제2020-16호(20.02.01 시행)

ESDO_CKD_202002_173(Expire :202402)

ENDOSCOPY
ATLAS OF
GASTRIC DISORDERS

MEDICAL Observer

©Copyright 2023 Medical Observer. All rights reserved. No part in this publication may be reproduced, stored in a system or transmitted in any form or by any means, electronic, mechanical, photocopying, recording or otherwise without permission in written form from the publisher.