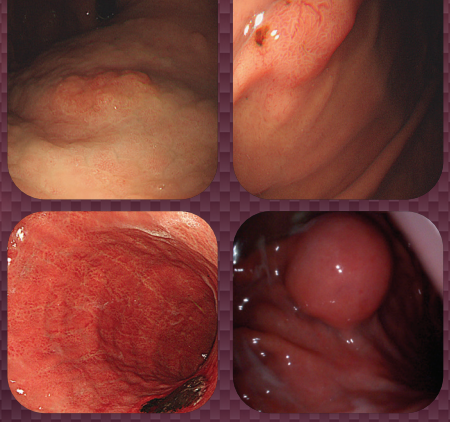

ENDOSCOPY ATLAS OF GASTRIC DISORDERS

VOL.4 NO.3

통권12호 | 2023

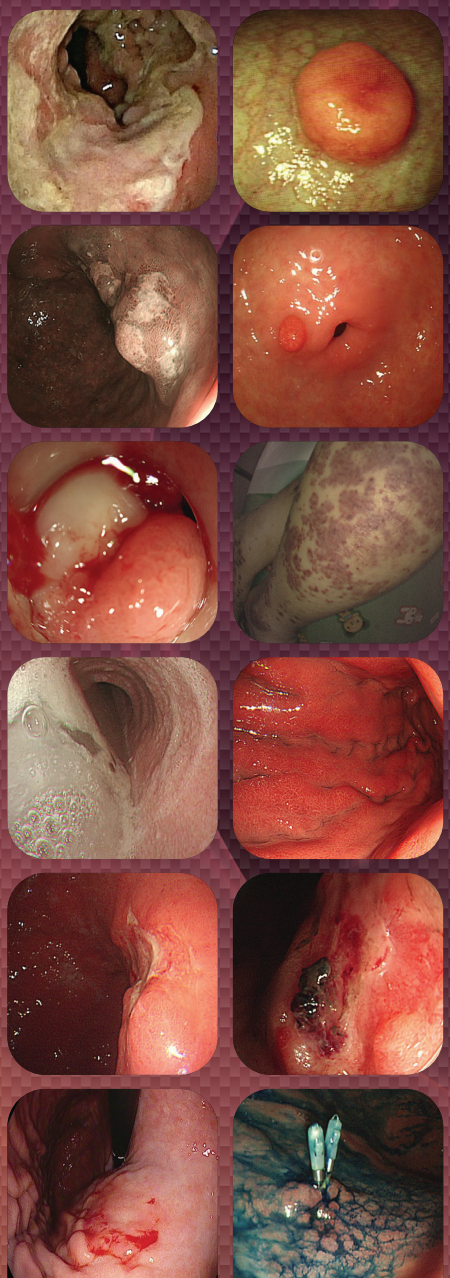

위질환 내시경 아틀라스

위질환 내시경 아틀라스

ENDOSCOPY
ATLAS OF
GASTRIC DISORDERS

C O N T E N T S

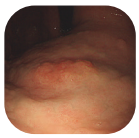

고도 이형성 유문선 선종 04
Pyloric gland adenoma, High grade dysplasia
김정환 | 건국대학교병원 소화기내과

내시경점막하박리술 이후 진단된 위바닥샘형 선암 05
Adenocarcinoma of fundic gland type diagnosed after ESD
김정환 | 건국대학교병원 소화기내과

위궤양과 면역혈소판감소증을 유발한 헬리코박터 파일로리 감염증 06
Gastric ulcer and immune thrombocytopenic purpura caused by *Helicobacter pylori* infection
박찬혁 | 한양대학교구리병원 소화기내과

크기가 증가하는 양상의 작은 위상피하 종양 07
Small gastric subepithelial tumor with increasing in size
박찬혁 | 한양대학교구리병원 소화기내과

약물치료로 치료되지 않은 대장-위 문합부 궤양 출혈 08
Refractory ulcer bleeding of colono-gastric anastomosis site
이시형 | 영남대학교병원 소화기내과

위에 발생한 신경내분비종양 09
Gastric neuroendocrine tumor
이시형 | 영남대학교병원 소화기내과

위의 유두모양샘암종 10
Gastric papillary adenocarcinoma
이진 | 인제대학교 해운대백병원 소화기내과

과증식성 위용종에서 발생한 위선암 11
Gastric leiomyoma
이진 | 인제대학교 해운대백병원 소화기내과

날문관궤양(유문륜궤양) 12
Pyloric channel ulcer
이태희 | 순천향대학교 서울병원 소화기내과

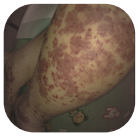

헤노흐-쇤라인자색반 위십이지장염 13
Henoch-Schonlein purpura gastroduodenitis
이태희 | 순천향대학교 서울병원 소화기내과

식도이완불능증으로 오인된 가성식도이완불능증 14
정현수 | 서울대학교병원 소화기내과

진단이 늦어진 보만4형 위암 15
정현수 | 서울대학교병원 소화기내과

IN DEPTH CASE ANALYSIS

조직검사 후 출혈을 보였던 위암 16
Bleeding after biopsy for gastric cancer
이준행 | 성균관대학교 삼성서울병원 소화기내과

[For Healthcare Professional Only]

발행인: 김관홍 | 메디칼업저버
발행일: 2023년 10월 31일
발행처: 메디칼업저버
서울특별시 강남구 논현로 72길 29 리치노아빌 3층
TEL: 02-3467-5400 / FAX: 02-3452-9229 / www.monews.co.kr
편집자문: 이준행 | 성균관대학교 삼성서울병원 소화기내과

No part in this publication may be reproduced, distributed, or transmitted in any form or by any mean.

MEDICAL Observer

©Copyright 2023 Medical Observer. All rights reserved. No part in this publication may be reproduced, stored in a system or transmitted in any form or by any means, electronic, mechanical, photocopying, recording or otherwise without permission in written form from the publisher.

고도 이형성 유문선 선종

Pyloric gland adenoma, high grade dysplasia

김정환 | 건국대학교병원 소화기내과

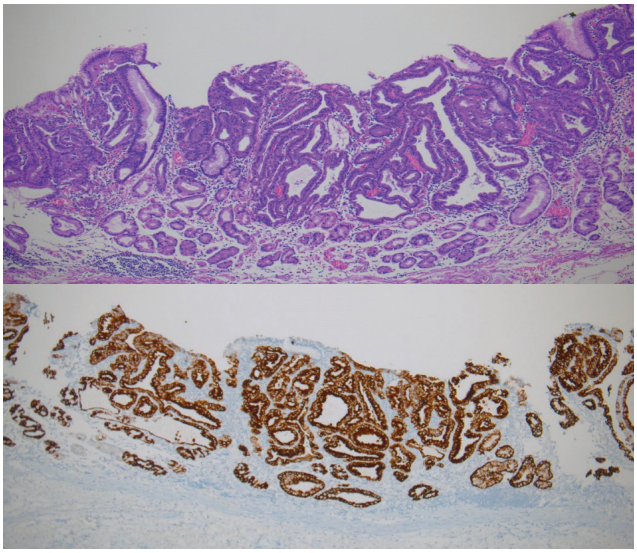

임상상 및 내시경 소견

66세 남자 환자가 검진 목적으로 시행한 위내시경에서 위체부에 저도 선종이 진단되어 내원하였다. 위내시경에서 약 1.5 cm 크기의 결절형 편평 융기형 병변이 관찰되었다.

진단 및 경과

내시경점막하박리술을 시행하였고 최종 조직검사에서는 면역병리조직형태에서 MUC-6 (+) 소견을 보이는 pyloric gland adenoma, high grade dysplasia로 진단되었고, 크기는 12 mm × 9 mm였다. 점막층에 국한되었고 절제 변연부는 깨끗하였다.

해설

위선종은 조직학적으로 장 점막형과 위 점막형으로 나뉘며, 위암은 대부분 장형에서 발생하는 것으로 알려져 있다. 최근까지도 위선종이라는 용어는 장형의 평평한 선종을 의미하였고, 위형 선종은 예외적인 것으로 받아들여졌다. 유문선 선종은 위내시경을 통해 관찰했을 때 일반적으로 결절성 형태로 융기되어 보이며, 조직검사에서 위염 이외에는 특별한 소견이 관찰되지 않는 경우도 흔한 것으로 알려져 있다. 하지만 실제로 내시경 생검과 내시경절제술 후 병리학적 진단이 변하는 경우가 60% 정도로 높다는 보고도 있다.

토의

이준행: 유문선 선종은 노령의 여자에서 호발하며 주로 위체부에서 발생하는 드문 질환으로 조직학적으로 위형 선종의 한 종류입니다. 자가면역성 위염과 관련이 있다고 합니다. 드물게 담낭, 췌담관, 십이지장 및 자궁 경부에서도 비슷한 병변이 발견될 수 있습니다.

내시경점막하박리술 이후 진단된 위바닥샘형 선암

Adenocarcinoma of fundic gland type diagnosed after ESD

김정환 | 건국대학교병원 소화기내과

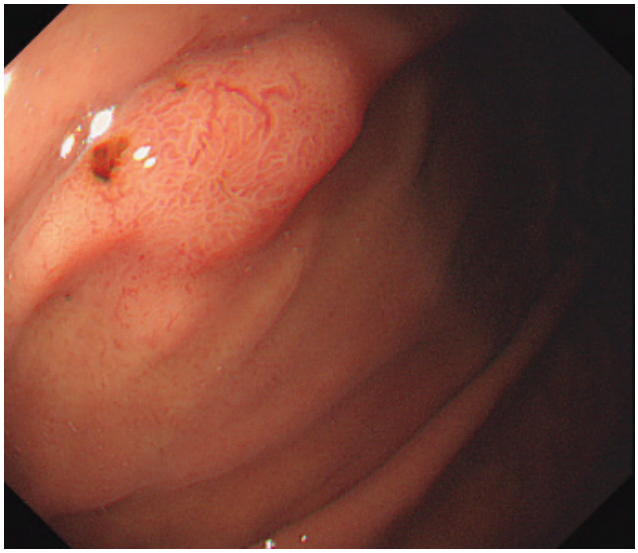

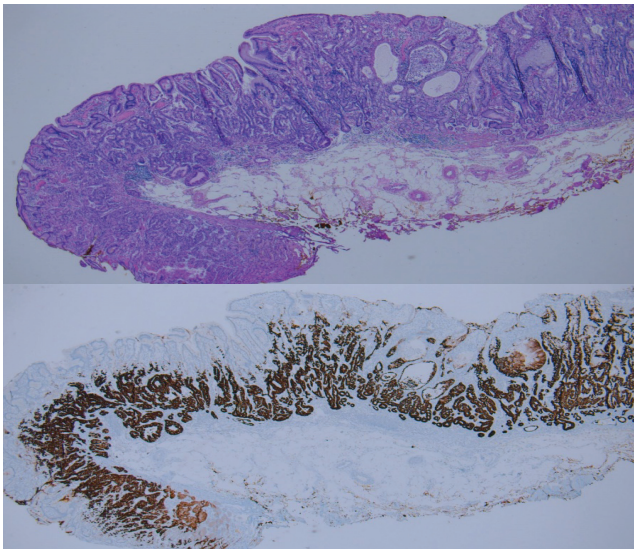

임상상 및 내시경 소견

61세 여자 환자가 1년 전 위내시경에서 위체부에 융기형 병변이 관찰되었고 조직검사에서 위염 이외에 특별한 소견이 없었다. 상기 환자는 금번 추적 위내시경을 시행하였고 위체부에 약 1.5 cm 크기의 융기형 병변이 관찰되었고 이전 검사에 비해 크기가 다소 증가한 양상을 보였다. 조직검사를 시행하였고 위염 이외에 별다른 소견은 관찰되지 않았다.

진단 및 경과

감별 진단 및 치료 목적으로 내시경점막하박리술을 시행하였다. 최종 조직검사에서는 면역병리조직형태에서 MUC-6 (+) 소견을 보이는 adenocarcinoma of fundic gland type으로 진단되었고, 크기는 12 mm × 10 mm였고 점막하층 0.3 mm에 침범하였다. 절제 변연부는 깨끗하였으며 림프혈관 침범은 없었다.

해설

위바닥샘형 선암은 위바닥샘 세포(fundic gland cell)와 유사한 세포로 구성된 위암의 드문형태이다. 대체로 위의 근위부 1/3에 위치하며 비교적 크기가 작은(80%에서 10 mm 이하) 융기형 모양이며 상피하 종양의 양상을 보이기도 한다. 점막의 아래층에서 기원하여 점막하층으로 침윤하므로 위내시경 조직검사에서 위염 소견만을 보이는 경우가 흔하지만, 절제 후 조직검사에서 종종 점막하층 침윤을 보인다. 따라서 조직검사에서는 별다른 소견이 없으나 위내시경 소견에서 의심된다면 점막하층 침윤을 고려하여 내시경점막하박리술로 충분히 깊게 절제할 필요가 있겠다.

토의

이준행: 위바닥샘형 선암은 헬리코박터 음성 위암의 하나로 fundic gland의 cytological abnormality는 현저하지 않으나 structural abnormality가 있어 진단됩니다. 점막하 침윤이 있어도 예후가 좋은 편으로 알려져 있습니다.

위궤양과 면역혈소판감소증을 유발한 헬리코박터 파일로리 감염증

Gastric ulcer and immune thrombocytopenic purpura caused by *Helicobacter pylori* infection

박찬혁 | 한양대학교 구리병원 소화기내과

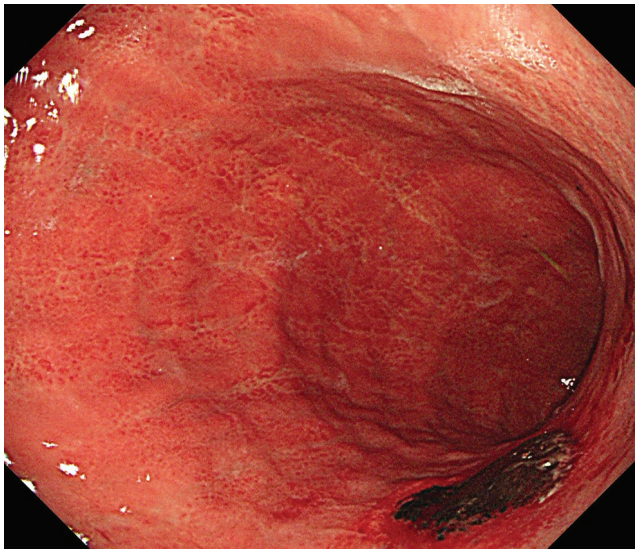

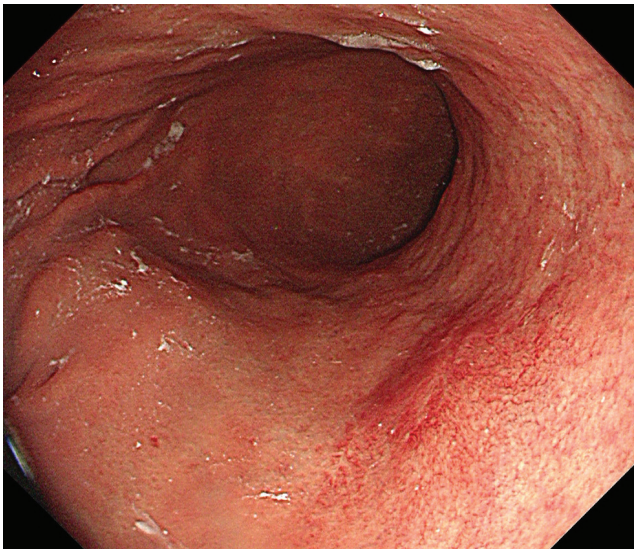

임상상 및 내시경 소견

83세 여자가 검진 혈액검사에서 혈소판 28,000/mm^3 소견으로 본원 혈액종양내과에 내원하였다. 검사 결과 면역혈소판감소증이 진단되어 내시경검사가 의뢰되었고, 위내시경검사에서 위궤양이 확인되었으며(왼쪽 그림), 내시경검사 후 진행한 요소호기검사 결과 양성으로 헬리코박터 파일로리 감염이 진단되었다.

경과

동시치료(concomitant therapy) 10일 요법으로 헬리코박터 파일로리 제균치료를 시도하였다. 그러나, 구역 및 구토가 심하여 약제는 5일분만 복용하고 중단하였고, 이후 위궤양 치료를 위해 양성자펌프억제제 4주 추가 투약 후 위내시경 및 요소호기검사를 시행하였다. 추적 내시경검사에서 위궤양은 모두 호전되었으며(오른쪽 그림), 제균치료 약제를 모두 복용하지는 못하였음에도 불구하고 요소호기검사 음성으로 헬리코박터 파일로리 제균치료는 성공하였음을 확인하였다. 혈소판 수치는 헬리코박터 파일로리 제균치료 전 18,000/mm^{3}까지 감소했으나, 제균치료 후 67,000/mm^{3}까지 상승한 상태로 외래에서 추적 관찰 중이다.

해설

헬리코박터 파일로리 감염은 만성위염뿐 아니라, 소화성궤양, 저등급 위 말트 림프종, 위암, 면역혈소판감소증 등 다양한 질환의 원인이며, 헬리코박터 파일로리 감염을 치료할 경우 소화성궤양의 재발 위험이나 위암의 발생 위험을 낮출 수 있고, 저등급 위 말트 림프종의 완전관해나 면역혈소판감소증의 호전도 기대할 수 있다. 위내시경검사 중 소화성궤양이 발견되면 급속요소분해효소검사를 시행하여 헬리코박터 파일로리 감염을 확인하는 경우가 흔한데, 본 증례와 같이 출혈 경향이 있는 환자에서는 진단 목적의 요소호기검사 역시 보험급여가 가능하므로 출혈 위험성이 있는 급속요소분해효소검사보다는 요소호기검사를 1차적으로 고려하였다. 면역혈소판감소증은 헬리코박터 파일로리 제균치료로 항상 호전되는 것은 아니지만, 제균치료를 시행할 경우 시행하지 않는 경우에 비해 혈소판감소증 호전 가능성이 2배 가량으로 높고, 혈소판 수치는 기저치에 비해 평균 33,000/mm^{3}가량 상승하는 것으로 보고되고 있어, 면역혈소판감소증 환자에서 헬리코박터 파일로리 감염이 확인될 경우 가급적 제균치료를 시행하는 것이 바람직하다.

토의

이준행: 헬리코박터 파일로리 감염의 대표적인 extragastric manifestation이 면역혈소판감소증인데 우리나라에서는 과소평가되고 있다고 생각됩니다.

크기가 증가하는 양상의 작은 위상피하 종양

Small gastric subepithelial tumor with increasing in size

박찬혁 | 한양대학교 구리병원 소화기내과

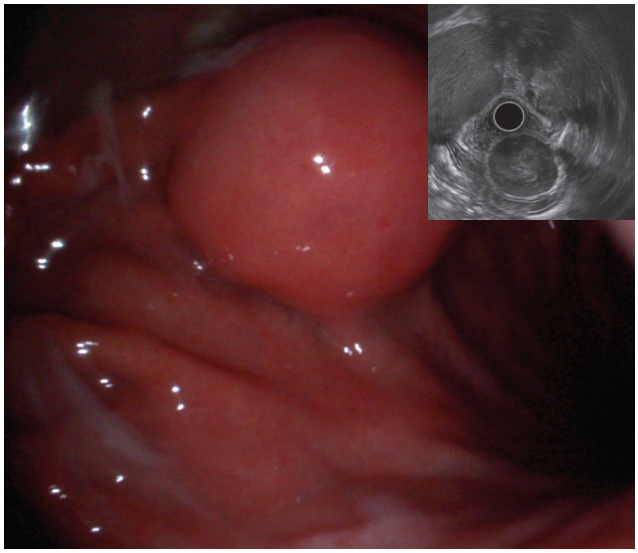

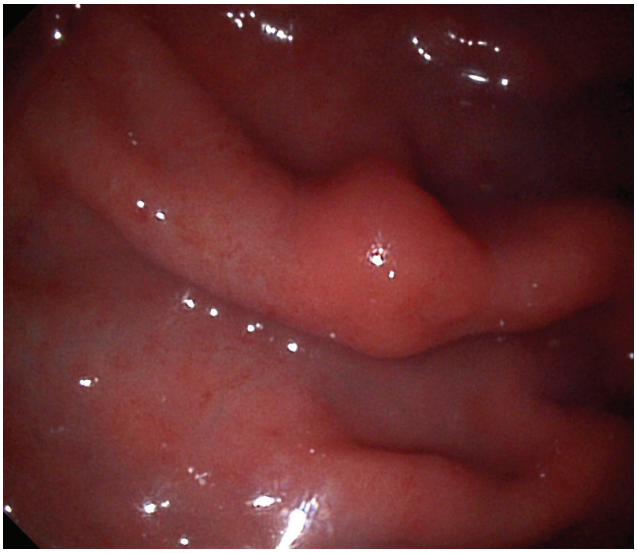

임상상 및 내시경 소견

56세 남자가 검진 위내시경검사에서 우연히 발견된 위체부 대만측의 상피하 종양 소견으로 내원하였다(왼쪽 아래 그림). 2년 전 검진 당시에는 상피하 종양을 진단 받지는 못하였으나, 내시경 사진 리뷰 결과 위체부 대만측에 상피하 종양이 의심되는 소견이 있었고(오른쪽 그림), 해당 병변이 2년 만에 크기가 증가하는 것으로 판단하였다.

진단 및 경과

병변의 평가를 위해 초음파내시경 검사를 시행하였다(왼쪽 위 그림). 제4층에서 기원하는 26.2 mm 크기의 저에코 종괴가 있었고, 종괴 중심부에 괴사 의심 소견이 있어 위장관간질종양 가능성이 높았다. 크기는 3 cm 이하로 비교적 작은 편이었으나, 2년이라는 비교적 짧은 기간 동안 빠르게 크기가 커지는 상피하 종양으로 수술적 치료를 시행하였다. 복강경 쐐기절제술 결과 위장관간질종양으로 진단되었으며 최종적으로 확인된 종양의 크기는 3 cm, mitosis index는 50 high-power filed당 7로 intermediate-risk로 확인되었다.

해설

비교적 작은 크기의 위상피하 종양은 양성 종양인 경우가 흔하고 수술적 절제 없이 경과 관찰하더라도 대개 양호한 경과를 보이는 경우가 많다. 혹은, 위 위장관간질종양으로 진단되어 수술적 절제를 하더라도 병리검사 결과에서 mitosis index가 낮아 결과적으로는 very low-risk 혹은 low-risk 등급의 악성 위험도로 판정되는 경우가 많다. 그러나, 본 증례와 같이 크기가 짧은 기간 동안 빠르게 증가하는 위장관간질종양은 높은 mitosis index를 보일 수 있다. 크기가 5 cm 이하라 하더라도 mitosis index가 6 혹은 11 이상인 위 위장관간질종양은, 각각 intermediate-risk 혹은 high-risk의 악성 위험도를 갖는 위장관간질종양으로 분류되기 때문에 적극적인 치료를 고려해야 한다.

토의

이준행: 작은 상피하종양이라도 빠르게 크기가 증가하면 조심스럽게 검사한 후 절제술을 하는 것이 좋다고 생각합니다. 특히 발견 초기에 커지는 경우가 많으므로 초기에는 다소 짧은 간격으로 검사를 하고 점차 검사 간격을 넓히는 것을 권장합니다.

약물치료로 치료되지 않은 대장-위 문합부 궤양 출혈

Refractory ulcer bleeding of colono-gastric anastomosis site

이시형 | 영남대학교병원 소화기내과

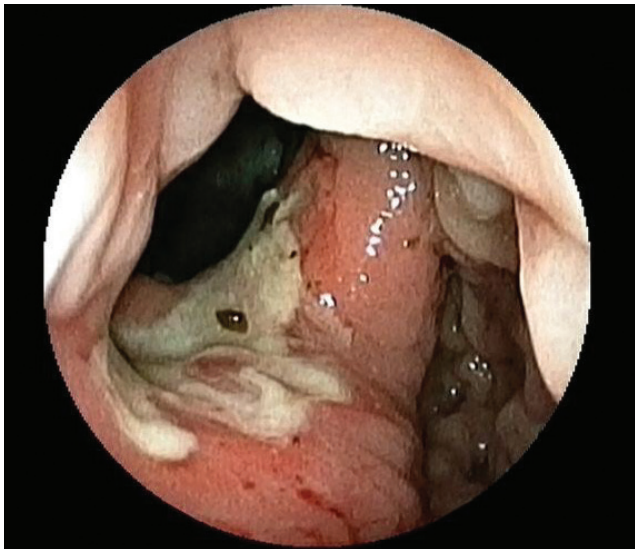

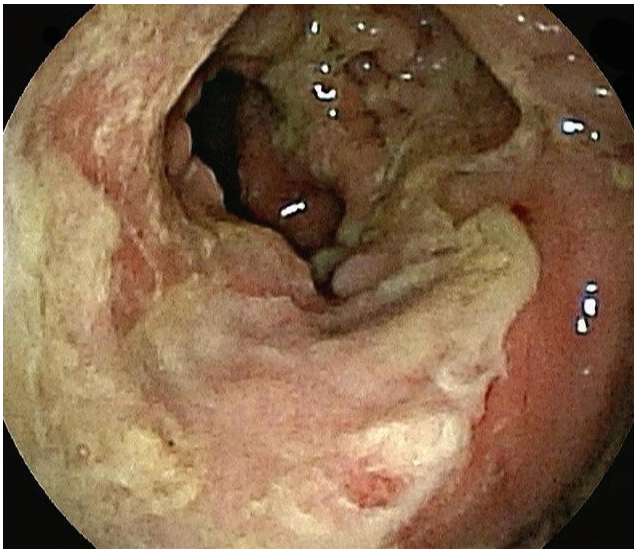

임상상 및 내시경 소견

30여 년 전 양잿물로 추정되는 물질을 복용 후 식도 협착으로 진단되어 식도절제술 및 대장치환술을 시행한 46세 남자 환자가 지속되는 어지러움증, 실신, 흑색변을 주소로 내원하였다.

진단 및 경과

2014년 시행한 상부내시경에서 치환된 대장과 위 경계 부위에 궤양이 발견되었으며, 양성자펌프억제제 치료 후 정기 추적하였다. 이 후 지속적인 흡연과 음주가 지속되었으며, 어지러움증, 흑색변이 지속적으로 관찰되어 내시경과 양성자펌프억제제 치료를 시행하였다. 2019년 시행한 내시경에서 궤양 악화 소견이 관찰되었으며, 수술 후 증상이 호전되었다.

해설

양잿물로 인한 식도 협착이 발생한 환자에서 식도절제술 후 음식물 통과를 위해 대장치환술을 시행한 환자로, 대장-위 접합부에 발생한 궤양 출혈이 발생한 경우이다. 양성자펌프억제제 투여에도 궤양 호전이 없었던 refractory ulcer인 경우이며, 지속적인 흡연, 음주, 수술 후 문합부 혈류 변화 등이 지속적인 궤양의 원인으로 사료된다.

토의

이태희: 항염증제나 담즙 흡착제, 기타 coating agent 등을 사용해 보셨는지 궁금합니다.

이시형: 담즙 흡착제는 안 썼지만, alginate같은 제산제나 점막보호제, 위장운동촉진제를 사용했고, PPI도 두 배 용량을 사용하여 평소에는 조절이 되었지만, 스트레스를 많이 받는 시기에는 빈혈이 재발하였습니다.

이준행: Colonic interposition 환자의 궤양 출혈인데 PPI로 호전되지 않아 수술까지 시행한 환자입니다. 위산만의 원인이 아니므로 생활습관 개선을 더욱 강조해야 할 것으로 생각되며 항염증제도 시도해 볼 수 있다고 판단됩니다. 역시 혈류 부족이 가장 큰 원인으로 추정됩니다. 수술로 어느 정도 절제하였는지요?

이시형: PPI로 조절은 되는데 음주와 흡연 때문에 계속 출혈이 나타나서 혈류 공급에 문제가 있는 것으로 예상하여 anastomotic site를 2 cm 미만 절제했고 재문합하였습니다. 수술 이후에는 지속적인 흡연와 음주에도 더이상 빈혈이 발생하지 않았습니다.

위에 발생한 신경내분비종양

Gastric neuroendocrine tumor

이시형 | 영남대학교병원 소화기내과

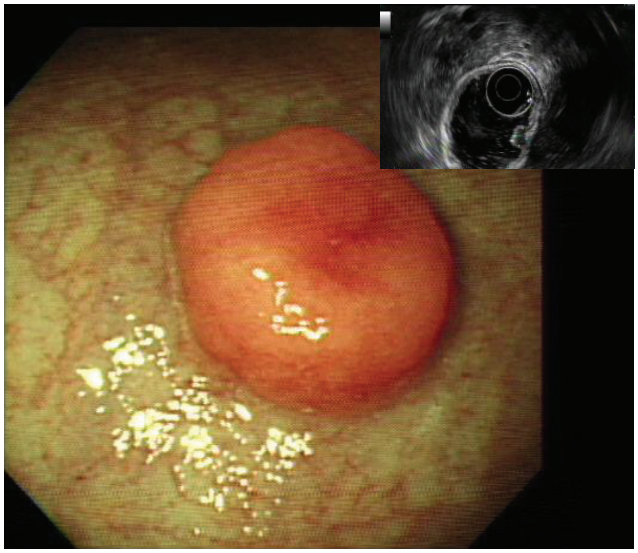

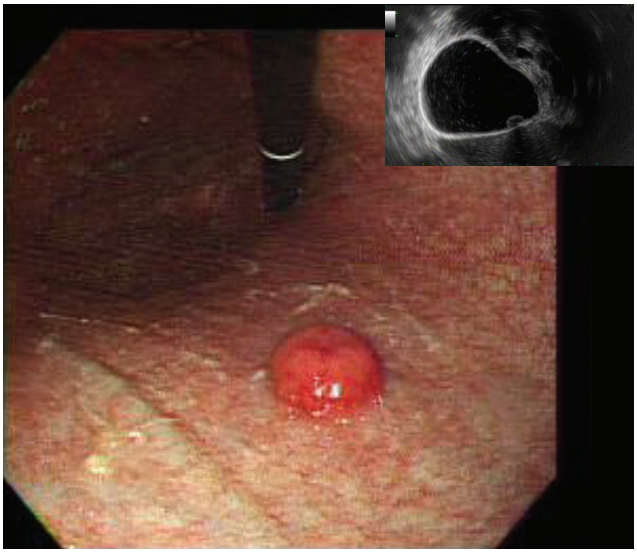

임상상 및 내시경 소견

21세 여자 환자가 외부병원에서 발견된 위 용종 치료를 위해 내원하였다.

진단 및 경과

본원에서 시행한 초음파내시경과 내시경 조직검사에서 위체부 소만에 발생한 신경내분비종양으로 진단되었다(Grade 1). 환자와 내시경적 치료와 수술적 치료(복강경쐐기절제술)를 상의하였으며, 환자는 내시경적 치료를 원하여 입원 후 내시경 점막절제술을 시행하였다. 조직학적 진단은 점막과 점막하층 침범이 있는 0.8 cm 크기의 Grade 2 신경내분비종양, 절제면은 음성으로 진단되었습니다(Ki-67 index 3.2%). 환자가 추가적인 치료를 원하지 않아 경과 관찰하였다.

해설

위장에 발생하는 신경내분비종양의 전형적인 내시경 소견과 초음파내시경 소견이 관찰되는 경우이다. 조직검사에서 Grade 1으로 진단되어 내시경 절제술 후 Grade 2로 진단된 경우 추가적인 수술 등이 필요한지에 대한 논의가 필요할 것으로 사료된다.

토의

정현수: 저는 Grade 2로 판정되는 경우 추가 치료를 강력하게 권고하는 편입니다. 환자에게는 완전절제하여도 림프절 전이 위험이 있어 추가적으로 수술을 하는 게 원칙이라고 권하고, 외과 협진을 보내는데, 수술을 하거나 경과를 더 지켜보기도 합니다.

이 진: Grade 2이어도 사이즈가 작고 index가 낮은 경우에는 내시경적 치료로 종료를 하는 편인데, 이 환자처럼 사이즈가 조금 커 보이면 고민하겠지만 index가 낮으면 수술을 시행한 경우는 많지 않았습니다.

이태희: 위내시경 소견상 type 1 gastric carcinoid로 보이고, 완전절제되었다면 추가 수술보다는 CT 검사 추적이 더 낫다고 생각하고, 혹시 이시성(metachronous)병변이 있을 수 있으므로 내시경 추적도 필요할 것 같습니다.

이준행: 내시경 소견에서 종양 주변의 위점막이 상당한 위축을 보이고 있습니다. 자가면역성 위염이 의심됩니다. Anti-parietal cell antibody, pepsinogen 1, pepsinogen 2, gastrin, anti-*Helicobacter* 등의 혈액검사와 함께 위점막에 대한 상세한 조직검사로 자가면역성 위염은 아닌지 확인하면 도움이 될 것 같습니다. 몇몇 리뷰에서의 추천과 달리 실제 임상 현장에서 G2라는 이유로 추가적인 수술을 시행하는 경우는 많지 않은 것 같습니다.

위의 유두모양샘암종

Gastric papillary adenocarcinoma

이 진 | 인제대학교 해운대백병원 소화기내과

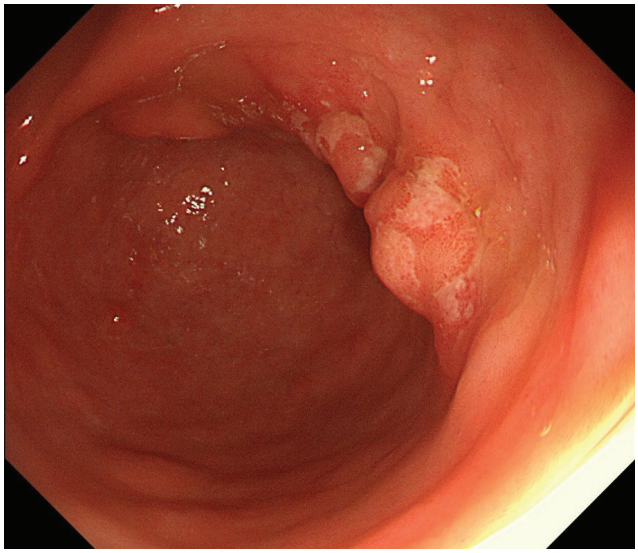

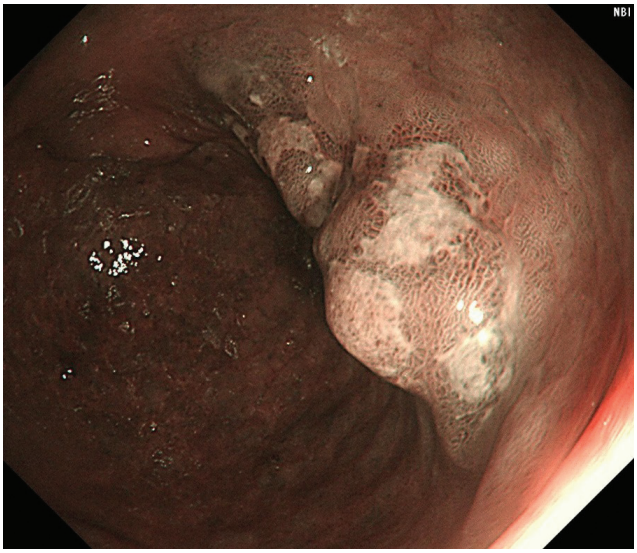

임상상 및 내시경 소견

61세 남자가 외부병원 내시경상 위궤양 진단 후 약물치료에도 호전되지 않아 본원에 내원하였다. 외부병원 조직검사 결과는 chronic ulcer with regenerating atypia이다. 본원 위내시경상 원위 전정부 후벽에 약 2 cm 크기의 표면 발적 및 미란을 동반한 결절성 점막병변이 관찰되었다.

진단 및 경과

본원 내시경 조직검사 결과는 adenocarcinoma, well differentiated, with papillary features였다. CT에서 림프절 전이 등 특이 소견이 보이지 않아 내시경점막하박리술 고려 중 환자가 원하여 다른 병원으로 전원 의뢰하였다.

해설

유두모양샘암종은 섬유혈관 구조를 핵심으로 한 유두상 구조의 상피돌기로 구성되어 있는 암의 증식을 특징으로 한다. 발생률과 유병률은 명확히 알려져 있지 않으며, 연구마다 차이를 보이고 있다(1.4–18%). 내시경적 소견도 연구마다 일관되지 않고 융기형, 평탄형, 함몰형 등 다양한 양상으로 나타난다. 관샘암종에 비해 공격적인 임상적 특성을 보이나, 완치적 절제를 한 경우 장기적 재발률 및 사망률은 낮은 것으로 보고되어 관샘암종의 내시경 치료 적응증과 동일하게 내시경점막하박리술을 고려할 수 있다. 하지만 비완치적 절제 및 추가 치료 가능성에 대해 충분한 고려가 필요하다.

토의

정현수: 유두모양샘암종은 예후가 좋은 편이라 일반적인 ESD 적응증에 포함시키면 되겠습니다. 이 병변의 경우 EUS 등을 통해 mucosal cancer로 판단되면 ESD를 시도해 볼 수 있을 것 같습니다.

이태희: 환자가 비침습적 치료를 선호하고 ESD 경험이 많은 의사라면 ESD를 권유해 보겠지만, 위궤양 병력이 있어 ESD로 완전절제의 확신이 없는 경우에는 수술을 시행할 것 같습니다.

이준행: Papillary adenocarcinoma는 fibrovascular core를 중심으로 암이 증식하는 것이 특징입니다. ESD 적응증에 포함시킬지 여부는 논란이 많은데 삼성서울병원에서는 긍정적인 결과를 발표한 바 있습니다.

과증식성 위용종에서 발생한 위선암

Gastric leiomyoma

이 진 | 인제대학교 해운대백병원 소화기내과

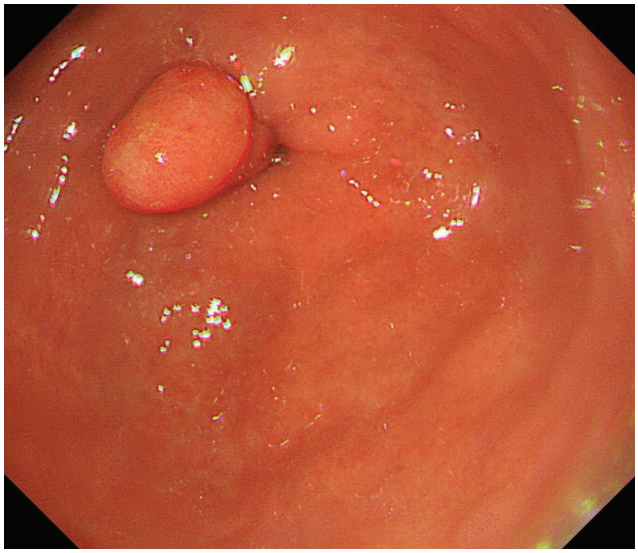

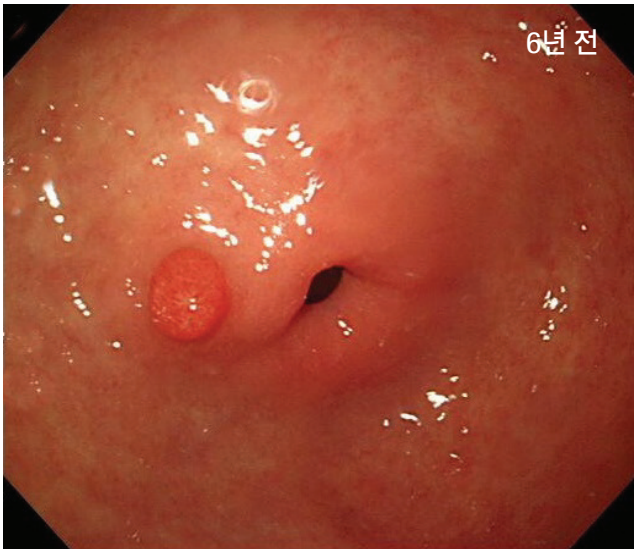

임상상 및 내시경 소견

71세 여자가 유문륜 전벽에 약 1.4 cm 크기의 표면 발적을 동반한 용종이 관찰되었다(왼쪽 그림). 6년 전 내시경상 약 7 mm 크기의 표면 발적을 동반한 용종이 관찰되었으며(오른쪽 그림), 추적검사상 크기가 커지는 양상을 보였다.

진단 및 경과

6년 전 내시경 조직검사상 과증식성 용종이었으나, 추적검사에서 크기가 커지는 소견이며 조직검사상 focal atypia 소견을 보였다. 점막절제술을 시행하였고 최종 조직검사 결과 early gastric cancer arising in hyperplastic polyp (size: 1.4 cm, depth of invasion: lamina propria, clear resection margin) 이었다. 정기적인 추적검사 예정이다.

해설

과증식성 용종은 육안적으로 부드러운 돔 형태와 발적을 띠며, 반구상과 아유경성인 형태가 흔하다. 위축성 위염, *H. pylori*, 위궤양이나 담즙 역류에 지속적으로 노출되는 Billroth I 또는 II 수술을 받은 환자에서 수술 문합부위에 잘 발생된다. 과증식성 용종은 일부에서 악성화 가능성이 있기 때문에 1 cm 이상의 용종은 절제가 필요하며, 절제된 조직에 대한 철저한 병리검사가 필요하다. *H. pylori* 제균치료가 과증식성 용종의 크기 감소나 소실에 도움이 된다는 보고도 있다.

토의

정현수: 과증식성 용종의 크기가 2 cm인 정도면 절제를 고려하고 있고, 크기와 상관없이 증식하고있거나 모양이 변하거나 출혈 등을 동반하는 경우, 1 cm 이상이면서 전원 의뢰를 받은 경우에는 절제를 시행하고 있습니다. 1~2 cm 사이의 용종들은 *Helicobacter* 검사 후 제균 치료하면서 경과 관찰하기도 합니다. 모두 EMR로 시술하고 있습니다.

이준행: 대부분 3 cm 이상의 과증성석 용종에서 위암이 동반되는 것을 고려할 때 이번 증례는 1.4 cm에서 위암이 동반되어 있었다는 점이 특징입니다. 1 cm 이상에서 절제술을 권하는 경우가 많습니다.

날문관궤양(유문륜궤양)

Pyloric channel ulcer

이태희 | 순천향대학교 서울병원 소화기내과

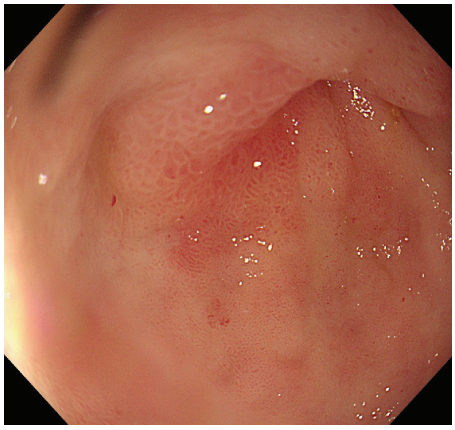
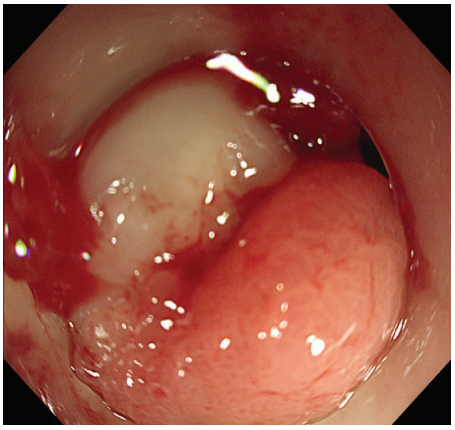

임상상 및 내시경 소견

89세 남자가 내원 전날 발생한 흑색변, 오심, 구토를 주소로 방문하였다. 환자는 고혈압, 심장질환, 뇌혈관질환으로 항고혈압제, 아스피린을 복용하고 있었다. 상부위장관 내시경검사에서 유문륜부위에 발적 및 부종이 관찰되었다(왼쪽 그림). 투명캡을 장착하여 시행한 상부위장관 내시경검사에서 유문륜에 두터워 보이는 궤양저 백태가 관찰되었고 궤양 주위는 약간 융기되어 있었다(가운데 그림). 상부위장관 조영술검사에서 위출구 폐쇄 소견으로 십이지장으로 조영제가 통과하지 못하는 소견을 보였다.

진단 및 경과

위출혈과 위출구 폐쇄를 유발한 유문륜궤양으로 진단하였고 완전비경구영양법과 위산분비억제제 약물치료 일주일 후 증상이 호전되어 경구 섭취가 가능하여 퇴원하였다.

해설

본 증례를 통해 알아본 유문륜궤양의 임상적인 의미를 3가지로 요약할 수 있겠다.

1) 통상적인 내시경 검사에서 간과하기 쉽고 캡부착 내시경검사가 유문륜궤양을 발견하는 데 유용할 수 있다.
2) 유문륜궤양은 위출구 폐쇄와 연관된 오심과 구토 증상을 흔히 보일 수 있다.
3) 유문륜궤양 환자의 치료에서 동반된 위출구 폐쇄로 인한 단기간 완전 비경구영양요법이 필요한지 평가할 필요가 있다.

토의

이준행: 날문은 내시경 검사의 유명한 blind area입니다. 작은 암이나 궤양을 놓치는 경우가 많아 잘 관찰해야 한다는 점을 강조하고 싶습니다.

이 진: 예전에 외과에서 balloon 시행을 의뢰 받았던 환자가 PPI를 사용한 후 통과한 경우가 있었는데, 나중에 보니 후방에 궤양이 있었습니다. 이렇게 캡을 부착하면 후방을 관찰하는데 좀더 유리할 것 같습니다.

이준행: 위궤양, 십이지장궤양 중 위궤양으로 분류하는 게 맞습니까?

이태희: 위궤양으로 생각합니다.

이준행: 심한 부종으로 폐쇄 소견을 보였는데, 부종이 빠지면서 폐쇄가 풀리기도 하지만, 역으로 궤양이 치료되면서 상흔이 생겨 좁아질 수도 있습니다. 혹시 영구적인 상흔을 남겨서 영구적인 폐쇄로 이어지는 경우를 보셨는지요?

이태희: 이론상으론 가능하지만 pyloric channel ulcer 환자를 흔히 접하지 못해 경험이 부족합니다.그보다는 급성기 ulcer일때 부종이 심해서 gastric outlet obstruction을 일으킬 경우가 더 많을 것으로 추정합니다.

헤노흐-쇤라인자색반 위십이지장염

Henoch-Schonlein purpura gastroduodenitis

이태희 | 순천향대학교 서울병원 소화기내과

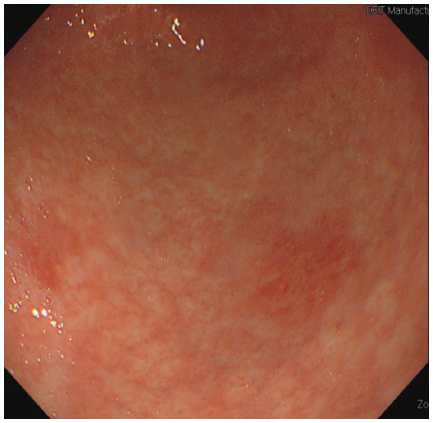
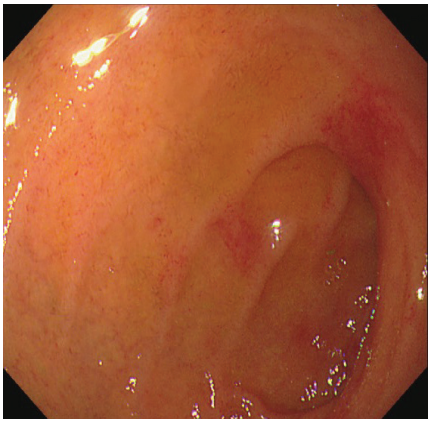

임상상 및 내시경 소견

57세 남자가 복통을 동반한 혈변 증상이 발생한 당일 내원하였다. 내원 6개월 전에 오른쪽 허벅지부터 시작한 다리 압통 및 국소적 피부 발진으로 종합병원 정형외과에서 봉와직염으로 진단하였으나 증상 호전이 없었고 피부발진, 관절염 및 말초부종으로 류마티스 내과 진료를 의뢰 받았던 병력이 있었다. 상부위장관 내시경검사에서 전정부와 십이지장 구부에 여러 개의 발적성 병변이 관찰되었다. 병변 부위에서 시행한 조직검사에서는 혈관염이 시사되었다. 검사 당시 환자의 하지에 내시경에 관찰된 발적 소견과 유사한 피부병변들이 확인되었다.

진단 및 경과

임상소견과 내시경 소견을 토대로 헤노흐-쇤라인자색반 위십이지장염으로 스테로이드, 비스테로이드성 항염증제, 위산분비억제제 및 위점막보호제를 포함한 약물치료를 시행하였고 복통과 혈변 증상은 재발되지 않아 퇴원 후 외래에서 보존적인 약물치료를 하였다.

해설

헤노흐-쇤라인자색반의 위장관 침범은 경증에서 생명을 위협하는 합병증까지 다양하게 나타날 수 있다. 복통이 가장 흔한 증상이며 구토와 위장관 출혈이 30%에서 나타난다. 드물게 장중첩증, 허혈성 장괴사. 장천공, 장막염을 동반한 출혈성 복수, 췌장염 등이 나타날 수 있다. 헤노흐-쇤라인자색반 환자에서 관찰될 수 있는 내시경 소견은 발적, 부종, 점상출혈, 미란, 궤양, 점막하 출혈 등 다양하게 나타날 수 있다.

토의

이태희: 헤노흐-쇠라인자색반은 IgA 혈관염(IgA vasculitis)으로도 불리고 있습니다.

이준행: 상부 기도 편도선염 등 감염 질병 이후에 발생하는 경우가 꽤 많아, 관련된 면역학적 반응으로 추정되고 있습니다. 복통이 발생하고 며칠 후에 피부의 palpable purpura가 나타나 진단이 늦어지는 경우가 많은 질환입니다. 내시경 소견은 다양한데 vasculitis라는 질병의 성격에 따라 지저분한 궤양과 미란 사이의 점막은 거의 정상이라는 점이 특징입니다.

식도이완불능증으로 오인된 가성식도이완불능증

정현수 | 서울대병원 소화기내과

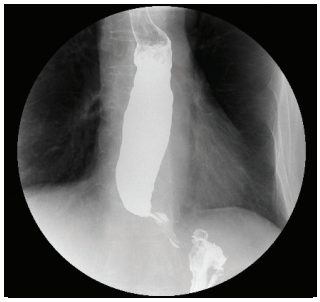
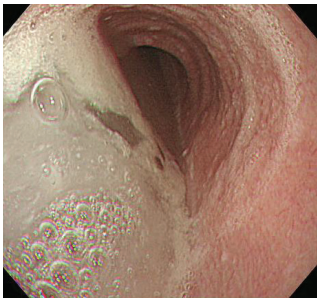
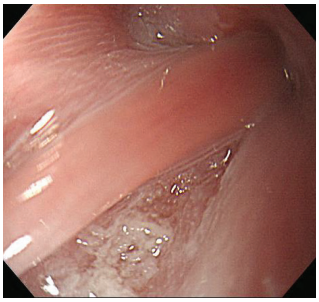
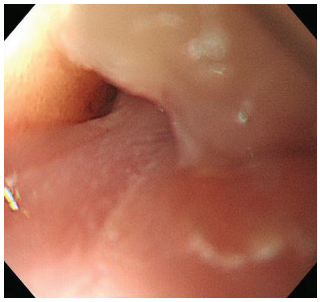

임상상 및 내시경 소견

68세 남자 환자가 3개월 전부터 시작된 연하곤란으로 내원하였다. 처음에는 고형식이 걸리다 1개월 전부터는 유동식도 잘 넘어가지 않는다고 하였다. 1개월 동안 10 kg의 체중감소가 있었으며, Eckardt score는 9점(dysphagia 3, chest pain 1, regurgitation 3, weight loss 2)이었다. 위내시경검사에서 식도내강의 확장 및 액체의 저류가 관찰되었고, 위식도경계부 통과 시 강한 저항이 있었고, 조심스럽게 진입하였을 때 결절성병변이 관찰되어 조직검사를 시행하였고, 조직검사에서 adenocarcinoma, well-differentiated로 진단되었다.

진단 및 경과

위식도경계부 선암으로 진단되어 시행한 평가에서 복막전이가 의심되어 항암화학요법 및 스텐트삽입술을 시행받고 치료를 계속하다 병의 진행으로 인하여 진단 1년 후 사망하였다.

해설

본 증례와 같이 이완불능증의 임상적 표현과 매우 유사하지만 이차적인 원인에 의해 발생한 경우를 가성식도이완불능증(pseudoachalasia) 이라고 한다. 가성이완불능증은 외인성 요인, 가장 흔하게는 위식도경계부암, 폐암, 유방암, 림프종과 같은 악성종양의 직접 압박이나 외인성 압박에 의한 경우가 많다. 고령의 환자에서 의도하지 않은 체중 감소나 토혈 등 악성종양 관련 증상이 나타날 경우 가성식도이완불능증을 의심할 수 있으나, 대부분의 경우 증상만으로는 구분이 어려운 경우가 많다. 또한 임상적, 영상의학적, 내시경 소견도 식도이완불능증과 유사할 수 있는데, 내시경검사에서 점막 이상, 궤양 또는 종괴가 발견되는 경우가 있으므로 위식도접합부의 세심한 관찰이 필요하며 점막의 이상이 없더라도 외인성 압박 여부를 확인하기 위해 흉부 CT를 시행하는 것이 필요하다.

토의

이 진: 전형적인 식도이완불능증이었으면 ECG junction의 저항은 있지만 통과가 됐을텐데, 이 환자같이 저항이 있으면서 통과를 못하면 외부 압박이나 하부에 보이지 않는 병변이 있을 수 있어 CT를 시행하는 것이 도움이 될 것 같습니다.

정현수: 최종 진단이 식도이완불능증이더라도 심한 수축을 하는 경우에는 내시경이 통과하지 못하고, 무리하면 출혈 가능성이 있습니다. Malignancy를 배제할 필요가 있는지 항상 고민해야 하고, 흉부 CT를 반드시 시행합니다. 풍선확장술을 하더라도 바깥쪽의 구조들을 확인해서 문제가 없는지 주의 깊게 살핍니다.

이준행: 식도이완불능증은 비교적 만성 경과를 보이는데 반하여 가성식도이완불능증은 암에 의한 경우가 많아서 비교적 몇 주 혹은 몇 개월 이내에 증상이 발생합니다. 고령에서 비교적 갑자기 증상이 발생한 경우는 암을 먼저 의심해야 합니다. 가성이완불능증의 내시경 조직검사에서 식도암(squamous cell carcinoma)이나 위암(adenocarcinoma)이 확인되는 경우도 있으나 조직검사에서 악성질환이 확인되지 않는 경우도 많습니다. 조직검사에서 암으로 확인되지 않으면 CT와 PET 검사를 우선적으로 시행해 보는 것이 좋을 것으로 생각합니다.

진단이 늦어진 보만4형 위암

정현수 | 서울대병원 소화기내과

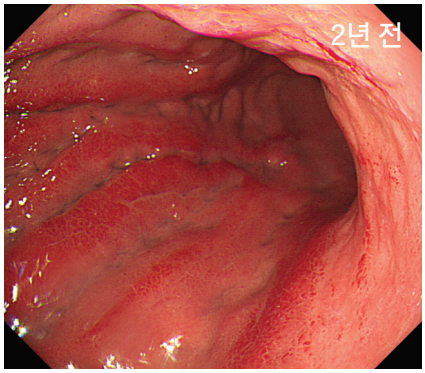

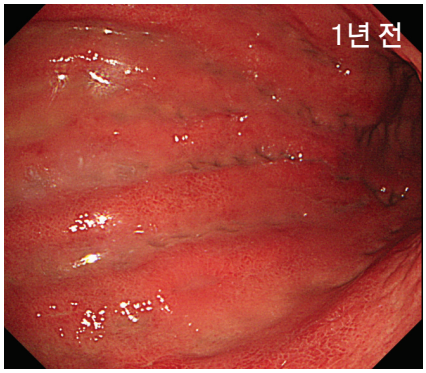

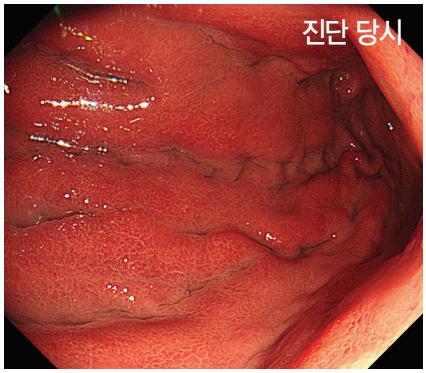

임상상 및 내시경 소견

56세 남자가 소화불량을 주소로 내원하였다. 특이 과거력은 없었으며, 매년 건강검진 위내시경검사를 시행 중이었다. 2년 전 위내시경에서 위주름이 부어있다고 들었으나 조직검사에서 위염 외 특이 소견이 없었다고 들었으며, 1년 전 위내시경에서도 유사한 소견이 관찰되어 조직검사를 시행하였으나 역시 위염 소견만 관찰되어 1달간 위염에 대한 투약을 하였다고 했다. 내원하여 시행한 위내시경에서 체부 위점막의 발적을 동반한 광범위한 점막비후 및 융합이 관찰되어 다수의 조직검사(8회) 후 poorly cohesive carcinoma로 진단되었다.

진단 및 경과

보만4형 진행성 위암으로 진단되었으며, 복부 CT 및 진단적 복강경검사에서 복막전이 소견이 있어, 항암화학요법을 진행 중이다.

해설

보만4형 위암은 별개의 종괴를 형성하지 않고 위벽을 침윤하는 확산성, 침윤성 성장 패턴이 특징이다. 육안적으로 명확한 국소 병변이 없는 경우가 많고, 점막하층을 통해 스며들듯이 침윤하는 특성 때문에 조직검사에서 진단되지 않을 수 있어, 본 증례처럼 진단이 지연될 수 있다. 위내시경검사 시 충분한 시간과 여유를 가지고, 점막 표면의 이물(침, 삼출물 등)을 제거한 후 적절한 송기와 배기를 통해 점막 표면의 이상 여부, 위장의 팽창과 수축이 원활히 이루어지는지 등을 면밀히 관찰하는 습관이 필요하다.

토의

정현수: 여덟 번의 조직검사는 여러 부위에서 시행하였고, bite on bite도 두 군데에서 시행했습니다. 자세히 보이지 않지만 대만부 fold 사이와 소만부 쪽에 약간의 mucosal defect가 관찰되어 해당 부위 위주로 target biopsy를 시행하였습니다.

이시형: Erosion이나 아주 작은 궤양이 보이는 경우 집중적으로 조직검사하는 것이 진단율을 높이는데 도움이 될 것 같습니다.

이준행: 내시경에서 보만 4형 진행성 위암이 의심되면 bite on bite biopsy, EMR, EUS-guided FNA, 진단적 복강경 등을 보다 적극적으로 적용할 수 있습니다. 저는 내시경 조직검사에서 암이 나오지 않으면 진단적 복강경을 주로 시도하고 있습니다만 최근 중국에서는 EUS-guided FNA의 diagnostic yield가 82.6%라는 보고가 있었습니다(*JGH Open*. 2023;7:403-409).

IN DEPTH CASE ANALYSIS

조직검사 후 출혈을 보였던 위암

Bleeding after biopsy for gastric cancer

이준행 | 성균관대학교 삼성서울병원 소화기내과

EndoTODAY 요점

- 위암에서 내시경 조직검사 후 출혈 합병증이 발생할 수 있다.
- 위암 환자에서 조직검사 후 출혈의 치료는 일반적인 소화성궤양 출혈과 유사하다.

내시경 소견

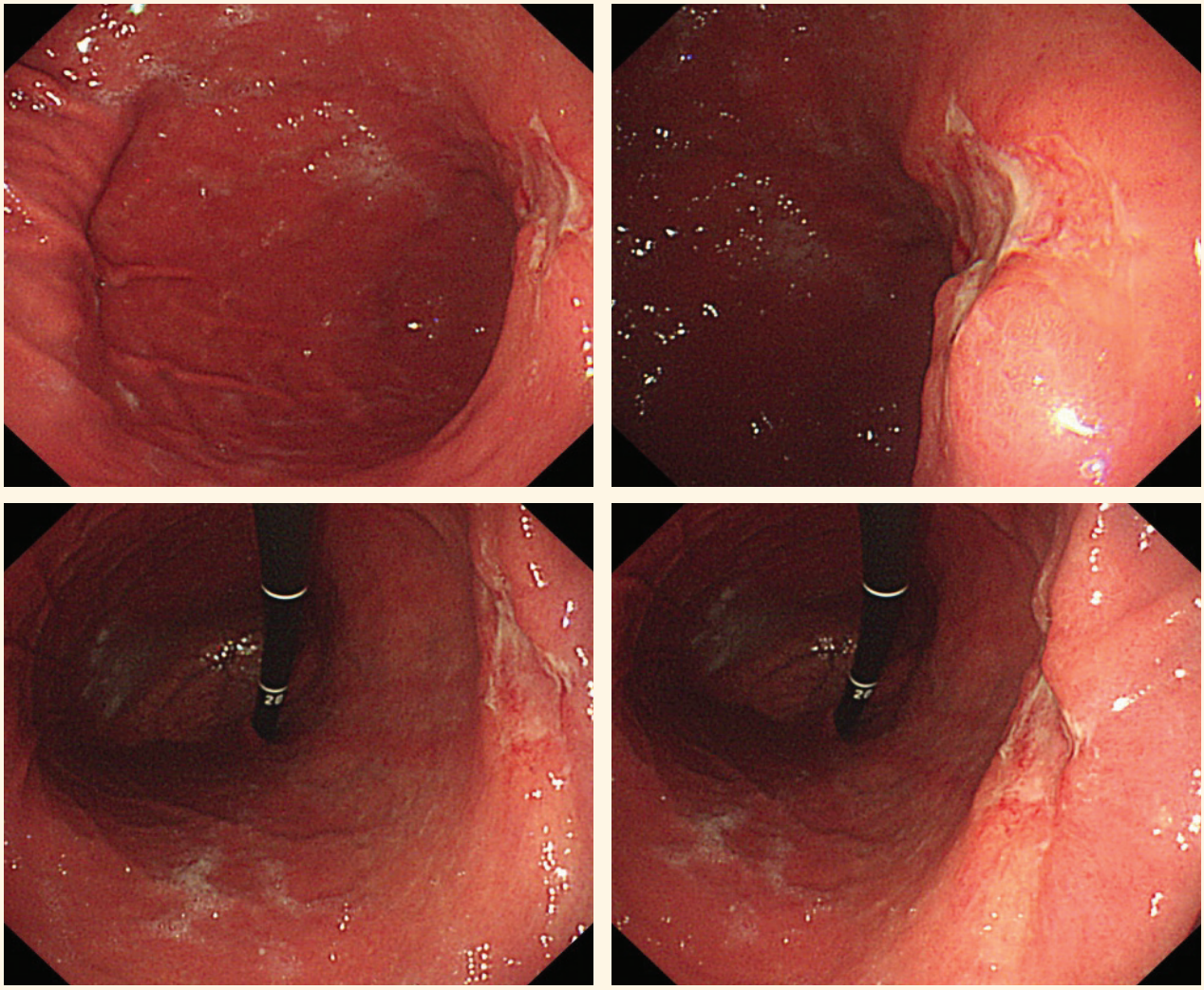

그림 1.

- **위치:** 위체하부 소만
- **크기:** 3 cm
- **주소견:** ulcerative lesion with heaped up margin
- **부소견:** 일견 둥근 함몰부의 edge가 군데군데 moth-eaten 모양으로 blurred되면서 불규칙하다. 함몰부 주변 margin은 nodular한 융기를 보인다. Margin의 융기는 공기를 많이 넣은 상태에서는 명확하지 않으나**(그림 1-A)**, 공기를 다소 뺀 상태에서는 분명하게 보인다**(그림 1-B)**. 공기를 다소 뺀 상태에서 위체부 후벽으로부터 주름이 끌려온 모습이 보인다.
- **내시경 진단과 분류:** EGC
- **분류:** III + IIa
- **English description (김지운 교수):** A round, 3 cm, ulcerative lesion with heaped up margin is observed in the lower body along the lesser curvature. Ulcer edge is irregular and blurred with few moth-eaten areas. Margin is edematous and nodular. Elevation of the margin disappears with air insufflation on picture 1-A, but can be appreciated with some air suctioned out on picture 1-B. Traction of gastric folds from the posterior wall is notable when some air is suctioned out.
- **조직검사 외부 슬라이드 재판독:** tubular adenocarcinoma, poorly differentiated, with signet ring cell component with surface ulceration
- **EndoTODAY 생각:** 함몰형 암이라는 것은 명확한데, 침윤 깊이 추정이 어려운 증례이다. 함몰부는 다소 깊으므로 궤양형 암으로 부르는데 무리가 없다. 그리고 뚜렷한 융기부로 둘러싸여 있다. 이 정도의 함몰과 융기를 wall-thickening mass (즉, 조기 위암)로 해석해야 할지 비교적 superficial한 병소(즉, 진행성 위암)로 봐야 할지 판단이 어렵다. 다소 깊은 조기위암일 수도 있고 다소 얕은 진행성 위암일 수도 있다. 내시경 진단은 하나를 제시하는 것이 좋다는 원칙에 따라 EGC III + IIa를 붙였다. 그러나 수술 후 최종 병리 결과는 PM (proper muscle) cancer였다. 병리과에서도 비록 현미경 소견에서는 proper muscle까지 침윤한 진행성 위암이지만 육안 소견은 조기위암에 가까웠기 때문에 gross type을 Borrmann type (unclassifiable) (mimicking EGC type IIc+III)로 주었다. 내시경 의사는 EGC III + IIa로 분류하였고 병리과에서는 IIc + III로 분류하는 정도의 차이는 흔히 발견된다. 조기위암의 분류는 in vivo, real time, endoscopic classification을 표준 분류로 판단하는 것이 좋다.

임상소견

내시경 조직검사 다음 날 melena를 보여 응급실을 방문하였고 내시경 지혈술이 시행되었다**(그림 2)**. 3차 의료기관으로 의뢰되었고 내시경 재검이 시행되었으며(그림 3) CT 등에서 전이 소견이 없어 수술이 시행되었다.

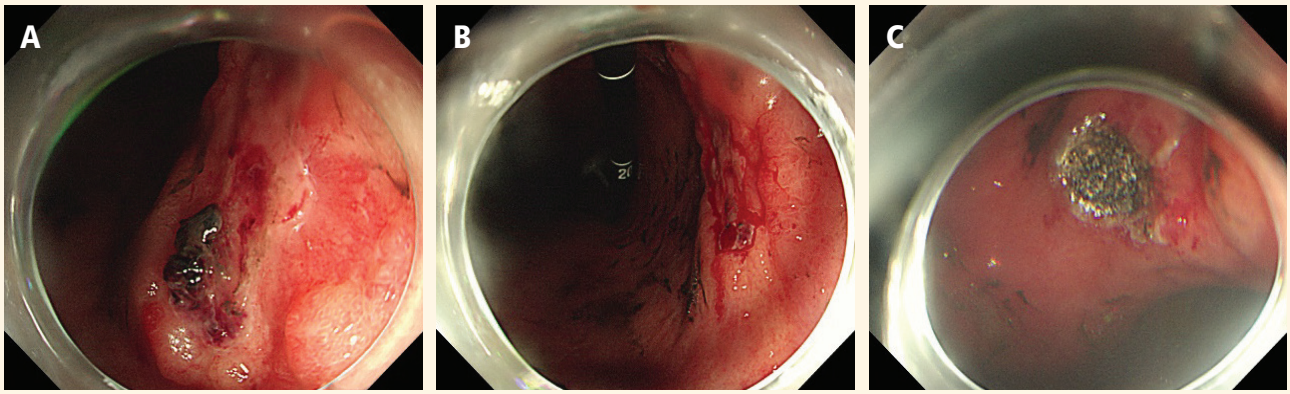

그림 2. 조직검사 후 출혈로 내원한 환자의 지혈술

A) 함몰형 위암의 조직검사 부위로 추정되는 edge의 내측에 clot이 관찰된다.

B) Clot 제거 후 blood oozing이 관찰된다.

C) 전기소작술로 성공적인 지혈술이 시행되었다.

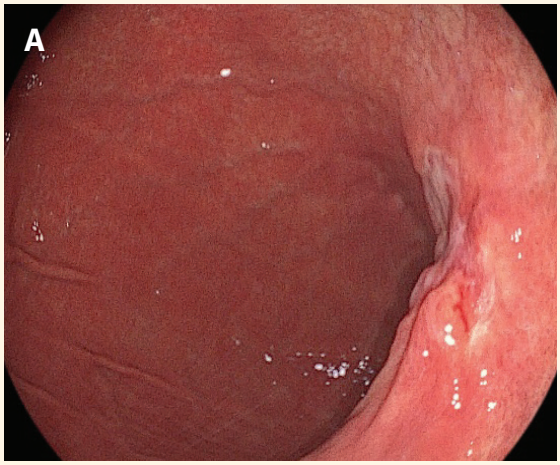

그림 3. 의뢰 후 재검.
A) 더 이상의 출혈은 없었고 궤양부는 다소 얕아졌다. 위산분비억제제 투여에 의한 효과로 판단되었다.
B) i-scan image

수술 및 병리

Subtotal gastrectomy가 시행되었고 proper muscle까지 침윤된 진행성 위암이었으며, 3번 림프절에 전이가 있었다. 3번 림프절은 lesser curvature node로 위체중부 소만 위암에서 배액되는 림프액이 가장 먼저 도달하는 영역이다. 3번 림프절에만 전이가 있었고 다른 림프절에는 전이 소견이 없었다. 수술 후 adjuvant chemotherapy (XELOX)를 시행하였다.
Stomach, radical subtotal gastrectomy: advanced gastric carcinoma

1. Location: middle third, center at low body and posterior wall
2. Gross type: Borrmann type (unclassifiable) (mimicking EGC type IIc+III)
3. Histologic type: tubular adenocarcinoma, poorly (poorly cohesive) differentiated
4. Histologic type by Lauren: diffuse
5. Size: 4×3 cm
6. Depth of invasion: invades muscularis propria
7. Resection margin: free from carcinoma, safety margin: proximal 0.5 cm, distal 7 cm
8. Lymph node metastasis: metastasis to 1 out of 37 regional lymph nodes (perinodal extension: absent) (1/37: "1", 0/0; "3", 1/9; "4", 0/10; "5", 0/1; "6", 0/7; "7", 0/0; "9", 0/3; "8a", 0/3; "11p", 0/1; "12a", 0/3; "4sb", 0/0)
9. Lymphatic invasion: not identified
10. Venous invasion: not identified
11. Perineural invasion: not identified
12. AJCC stage by 8th edition: pT2, N1

해설

위암 환자에서 다양한 이유로 위장관 출혈이 발생할 수 있다. 출혈을 주소로 내원하여 위암이 발견되는 경우, 내시경 조직검사 후 발생하는 출혈, 내시경 절제술이나 수술 후 발생한 출혈, 수술을 할 수 없거나 재발한 상황에서 발생하는 출혈 등이 모두 가능하다. 이 중 가장 드문 경우가 조직검사 후 발생하는 출혈이지만, 암 진단 후 출혈이 발생하면 환자나 의사 모두 크게 놀라기 마련이다. 문헌에서는 위장관 내시경 조직검사 후 0.48 – 0.58%에서 출혈 합병증이 발생한다고 보고[1]되고 있지만, 내시경 조직검사 직후 일시적인 출혈로 장시간 경과 관찰을 해야 하는 경우와 즉시 내시경 clipping 등을 시행하는 환자까지 포함하면 조직검사 관련 출혈의 빈도가 좀 더 높은 것이 아닌가 의심된다.

위암 환자에서 내시경 조직검사 후 출혈의 시점은 조직검사 후 내시경검사를 마치기 전부터 진정 내시경 후 회복실에서 경과 관찰 중, 내시경검사 후 추가 검사를 위하여 병원에서 대기하던 중, 검사 당일 및 며칠 후까지 다양하다. 조직검사 후 출혈의 위험인자는 warfarin이나 DOAC (direct oral anticoagulant)을 복용하던 환자, 아스피린이나 clopidogrel과 같은 항혈소판제를 복용하는 환자, 혈액 투석 중인 환자 등이지만 가이드라인[2]에서는 내시경 및 조직검사를 위하여 시술 전 warfarin과 DOAC을 포함한 항응고제나 항혈소판제 중단을 권하지 않고 있다. 내시경 조직검사 자체가 저위험 시술이기 때문이다. 그러나 우리나라 일선 의료 현장에서는 가이드라인과는 달리 며칠 정도 투약을 중단하는 경우가 많다. 필자는 환자가 심혈관계 고위험 질환을 가지고 있는 경우는 가이드라인을 지키거나 아주 짧게 끊는 정도가 좋겠고, 특별한 적응증 없이 항혈소판제를 복용하고 있는 경우는 좀 더 오래 중단하는 것도 무난할 것으로 생각한다.

조직검사 후 출혈은 일반적인 상부위장관 출혈과 동일하게 접근할 수 있다. 활력징후가 불안정할 때에는 수액 투여 등 내과적 치료가 우선이다. 비록 소화성궤양 출혈은 아니더라도 clot 안정화를 위하여 PPI는 소화성궤양 출혈에 준하여 투여하는 것이 좋다. 내시경검사에서 active bleeding이 발견되면 병소의 특징과 시술자의 경험을 고려하여 clipping, 전기소작술, injection 등을 시행할 수 있다.

다양한 증례

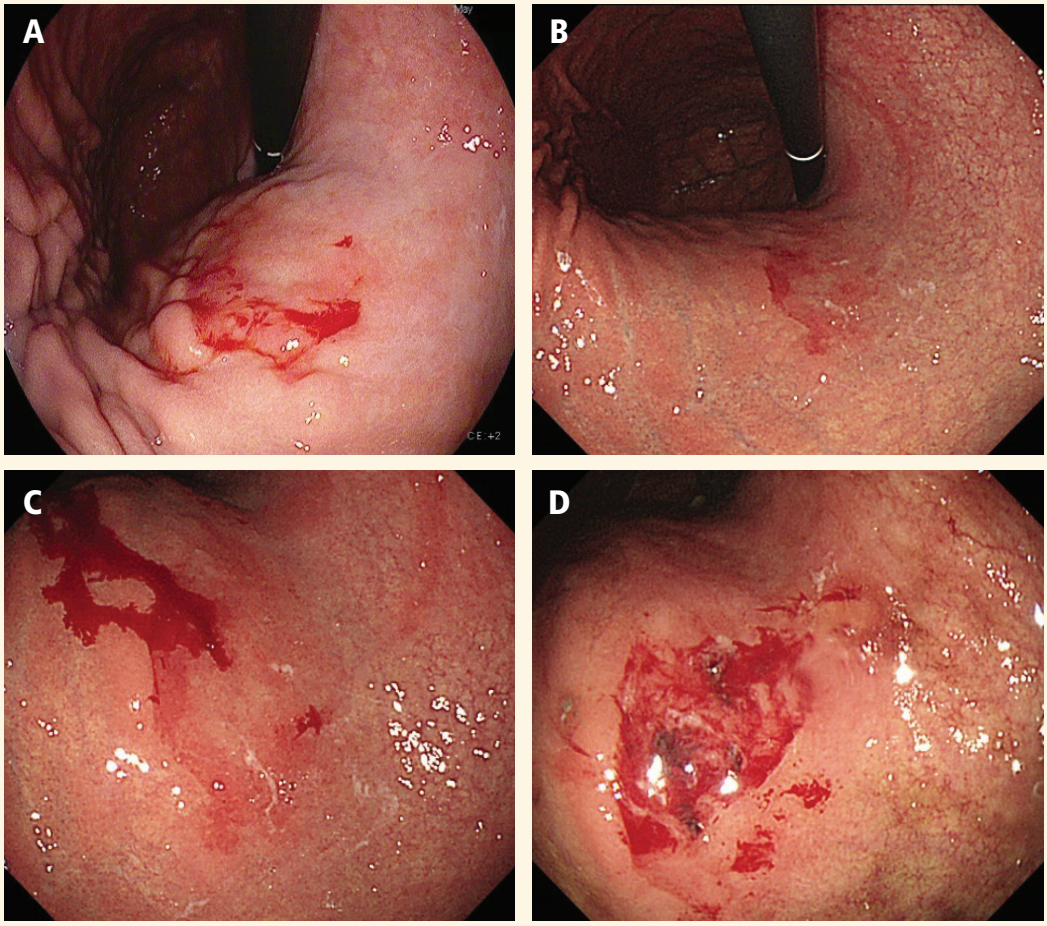

그림 4.

A) 검진 내시경에서 위암 의심병소가 발견되었고 조직검사에서 atypical glandular lesion으로 의뢰되었다.

B) 의뢰 후 내시경검사에서 위체상부 전벽에 발적과 퇴색을 보이는 함몰형 병소가 관찰되어 조직검사 4점 시행. 며칠 후 보고된 조직검사 결과: tubular adenocarcinoma, moderately differentiated

C) 당일 저녁 토혈과 syncope로 시행한 내시경에서 조직검사 site의 약간 넓은 부분에서 oozing이 있었다.

D) Pumping이나 exposed vessel은 보이지 않고 지혈술을 시행할 뚜렷한 focal lesion이 아니고 저녁 늦은 시간인 점을 고려하여 thrombin을 분무하고 관찰하였을 때 더 이상의 출혈은 없었고 입원하여 경과 관찰을 하였고 더 이상의 hematemesis나 syncope는 없었다. 수술 후 최종 병리 결과: radical total gastrectomy, EGC IIc, tubular adenocarcinoma, moderately differentiated, negative resection margins, no lymph node metastasis (0/32)

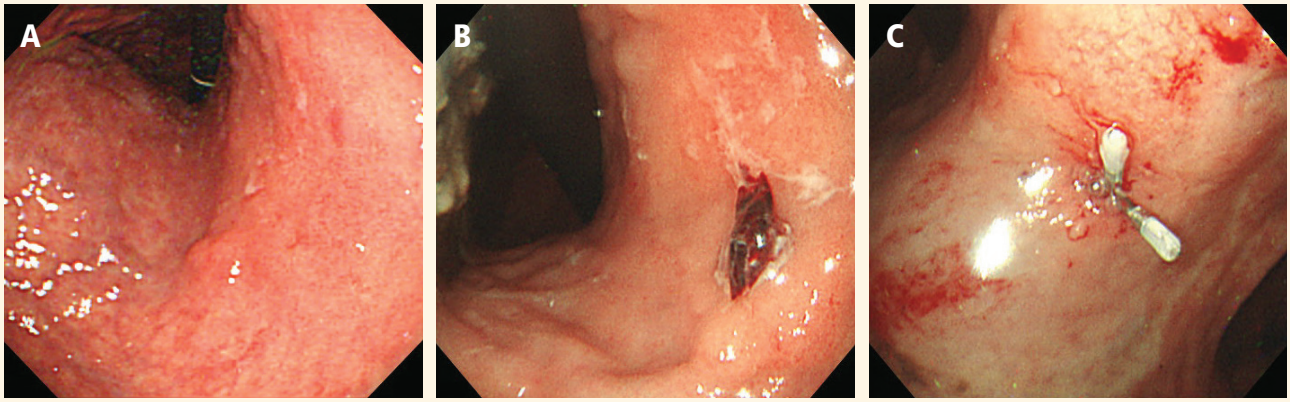

그림 5. 조직검사 후 출혈로 clipping을 하였고 수술로 치료한 조기위암

A) 아스피린 복용자에서 위암이 발견되어 조직검사 5점 시행. 며칠 후 보고된 조직검사 결과: tubular adenocarcinoma, moderately differentiated

B) 오전에 내시경 조직검사 시행한 같은 날 늦은 오후 melena가 발생하여 내시경검사를 시행하였고 조직검사 부위에 adherent clot이 있었다.

C) Submucosal injection 후 clot을 제거하였을 때 exposed vessel이 관찰되어 clipping 시행. 수술 후 최종 병리 결과: EGC IIb, tubular adenocarcinoma, moderately differentiated, 3.4×2.5 cm, extension to submucosa (SM1), negative resection margins, no lymph node metastasis (0/36)

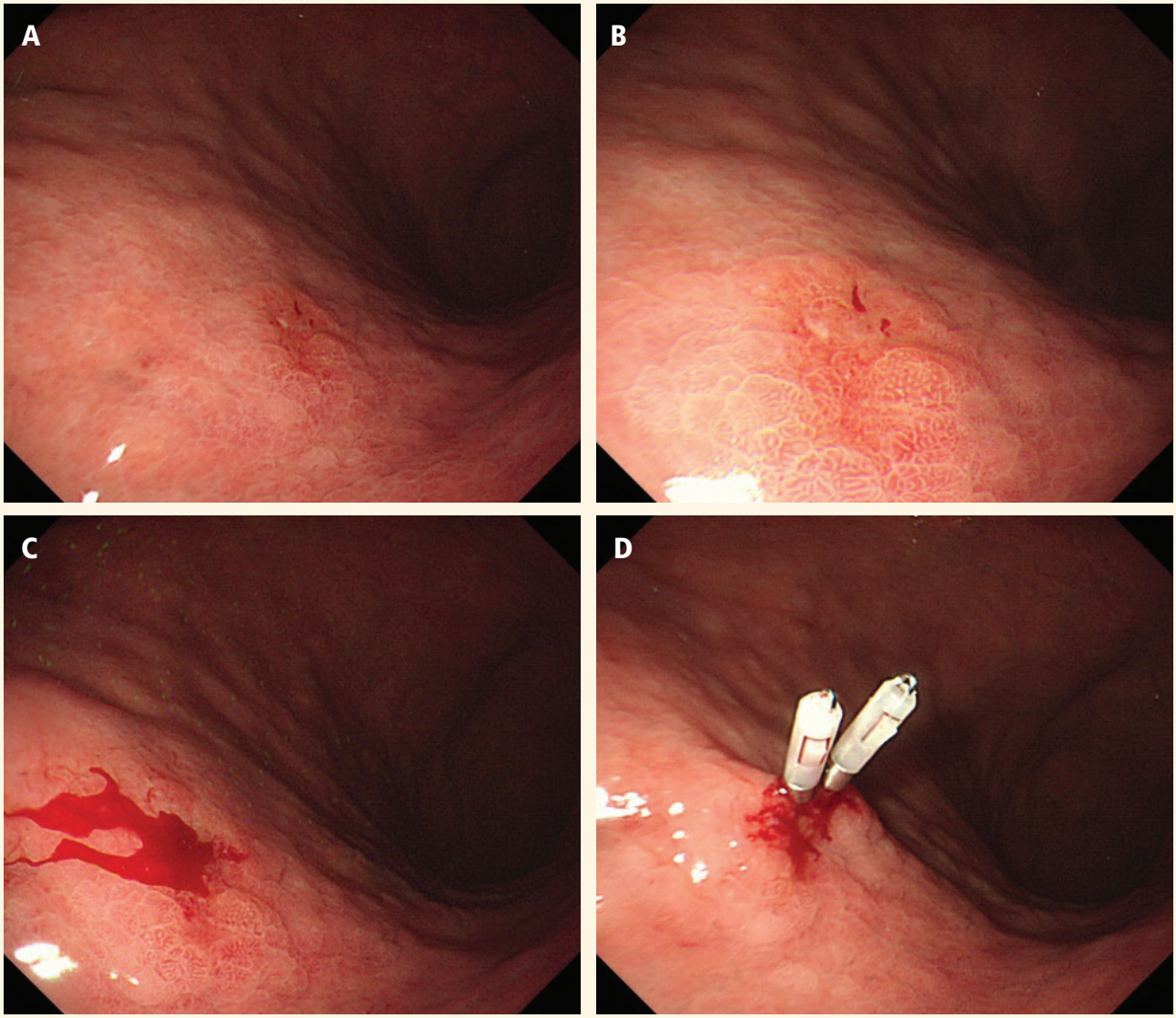

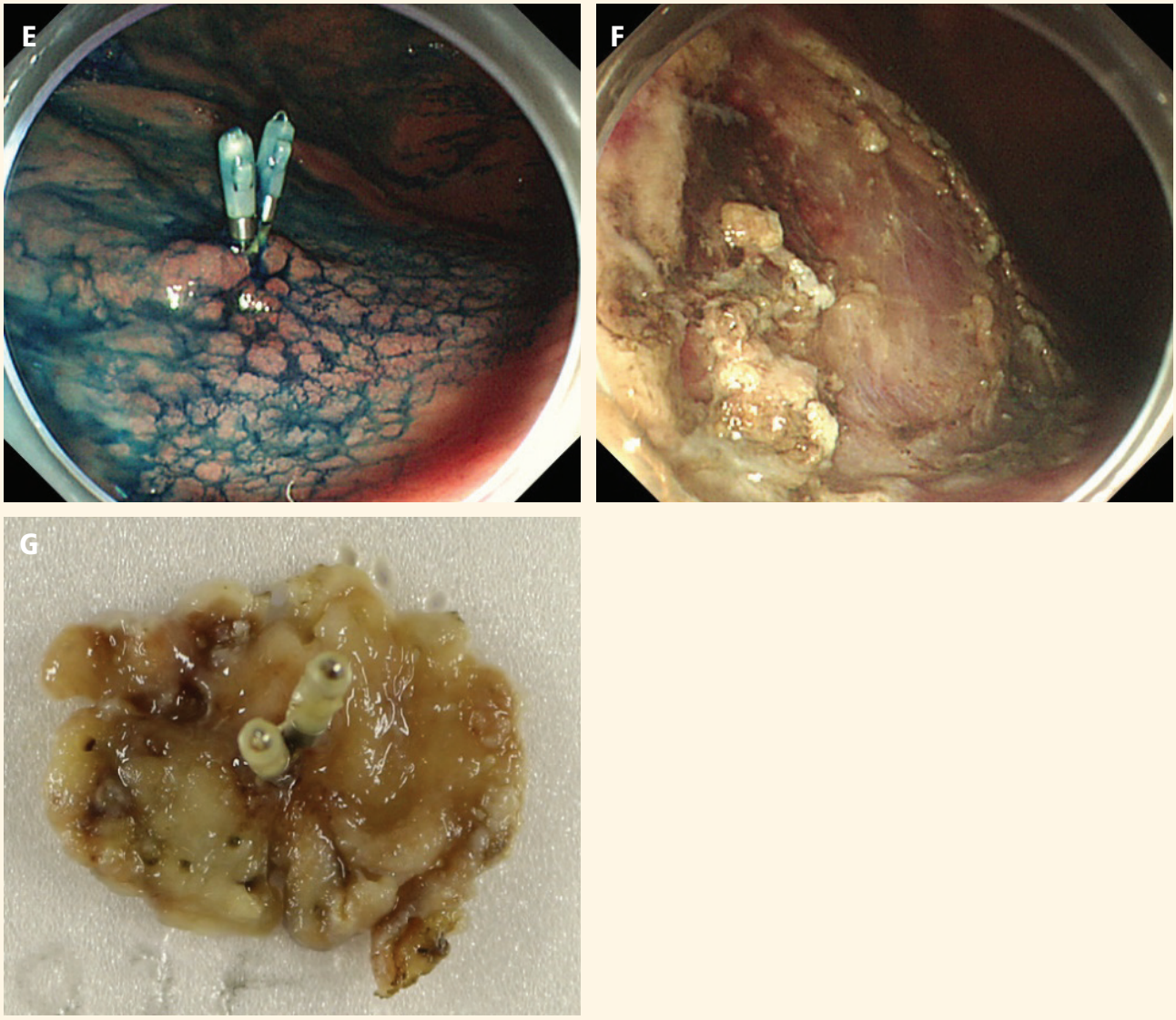

그림 6. 조직검사 후 출혈을 보여 clipping을 하였고 ESD로 치료하였던 조기위암

A) 식도암 내시경 치료 후 추적 관찰 내시경에서 위체상부 후벽에 작은 함몰형 병소를 발견하였다.

B) 근접 영상

C) 조직검사를 2점 시행하였고 1분 이상 경과 관찰 하였으나 blood oozing이 지속되었다.

D) Clip 2개를 장착하였고 지혈되었다. 병리 결과: atypical glands, consistent with tubular adenocarcinoma, well differentiated

E) 내시경 clipping 22일 후 ESD를 시행하면서 관찰하였을 때 clip 2개가 그대로 부착되어 있었다.

F) ESD 시술이 어려운 부위였지만 통상적인 방법으로 ESD가 시행되었다. 시술 시간: 24분 37초

G) 2개의 clip이 부착된 상태의 병리 gross 사진. ESD 병리: EGC IIc, tubular adenocarcinoma, well differentiated, 6×6 mm, in lamina propria, negative resection margins

Refrences

1. Fujishiro M, Iguchi M, Kakushima N, Kato M, Sakata Y, Hoteya S, *et al.* Guidelines for endoscopic management of non-variceal upper gastrointestinal bleeding. *Dig Endosc.* 2016;28(4):363-378.
2. Veitch AM, Vanbiervliet G, Gershlick AH, Boustiere C, Baglin TP, Smith LA, *et al.* Endoscopy in patients on antiplatelet or anticoagulant therapy, including direct oral anticoagulants: British Society of Gastroenterology (BSG) and European Society of Gastrointestinal Endoscopy (ESGE) guidelines. *Gut.* 2016;65(3):374-389.

종근당

의약전문가용

23년 5월!

더 작아진 속방형 에스오메프라졸 에소듀오® 에스정 출시!

Esomeprazole 20mg / Sodium bicarbonate 700mg
Esomeprazole 40mg / Sodium bicarbonate 700mg

기존 자사 제품 대비

27%*, 38%† 제형 축소[1]

에소듀오®정 = 에소듀오® 에스정

효과 동등성 입증[2]

에소듀오®에스정은 작은 정제 사이즈로
복약순응도 개선[3]이 기대되며,
생물학적 동등성을 입증[2]하였습니다.

*에소듀오에스정 20/700mg 장축x단축x두께 기준 †에소듀오에스정 40/700mg 장축x단축x두께 기준

References
1) 의약품안전나라 의약품통합정보시스템(nedrug.mfds.go.kr); 2) ESODUO-S CTD; 3) Liu F et al. Drugs. 2014 Oct

ESDO_CKD_202304_402(Expire:202505)

종근당

의약전문가용

지텍정 Coming Soon!

지텍®정

육계건조엑스(16~26→1) 75mg

대한민국 신약 개발상 우수상 수상

- 애엽 95% 에탄올연조엑스 대비 우월한 미란개선효과 입증
- 천연물신약 위염치료제

Reference. GTEC CTD

GTEC_CKD_202303_163(Expire:202503)