이준행 교수 연재시리즈 03

본지는 내시경을 통한 질병의 진단과 치료를 시행하고 있는 임상의분들에게 내시경의 술기와 통찰을 제공하는 실질적인 교육 프로그램으로, '이준행 교수와 함께 배우는 내시경의 이론과 실제' 제목의 2026년 연중기획(12회)을 진행합니다. 진료현장에서 내시경을 통한 질병의 진단과 치료를 담당하고 계신 임상의분들께 내시경의 이론과 실제에 대한 실질적인 교육의 기회가 제공될 수 있기를 바랍니다.

[실전] 조기위암 내시경 치료 후 관리 방안

이준행, 김태세
삼성서울병원 소화기내과

조기위암에서 내시경점막하박리술(endoscopic submucosal dissection, ESD)은 위를 보존하면서도 근치적 치료가 가능하다는 점에서 수술을 대체하는 표준치료로 인정받고 있다. 위를 보존함으로써 삶의 질이 유지된다는 점은 ESD의 가장 큰 장점이지만, 동시에 이는 내시경 치료 후 이시성 위암(metachronous gastric cancer)이 발생할 수 있는 구조적 배경이다**(그림 1)**.

ESD는 림프절을 제거하지 않는 치료이므로 ESD 조직에 대한 병리분석 결과가 근치적 절제로 판단되더라도 드물게 위외 재발(extra-gastric recurrence)이 발생할 수 있다**(그림 2, 3)**. 참고로 조기위암 ESD 후 1년 이내에 발견되는 위암은 동시성 위암(synchronous gastric cancer)으로 부른다**(그림 4)**.

이시성 위암이나 위외 재발이 적절한 시점에 발견되지 않을 경우, 침습적인 수술치료가 필요하거나 위암 관련 사망으로 이어질 수 있다. 조기위암 ESD 후 추적관리 전략은 재발의 유형, 빈도, 발생시점을 근거로 수립된다.

본고에서는 조기위암 ESD 후 이시성 재발과 위외 재발의 유형과 빈도, 발생시점에 대한 국내외 데이터를 기반으로 실전 진료에서 적용 가능한 추적관리 전략을 제시한다.

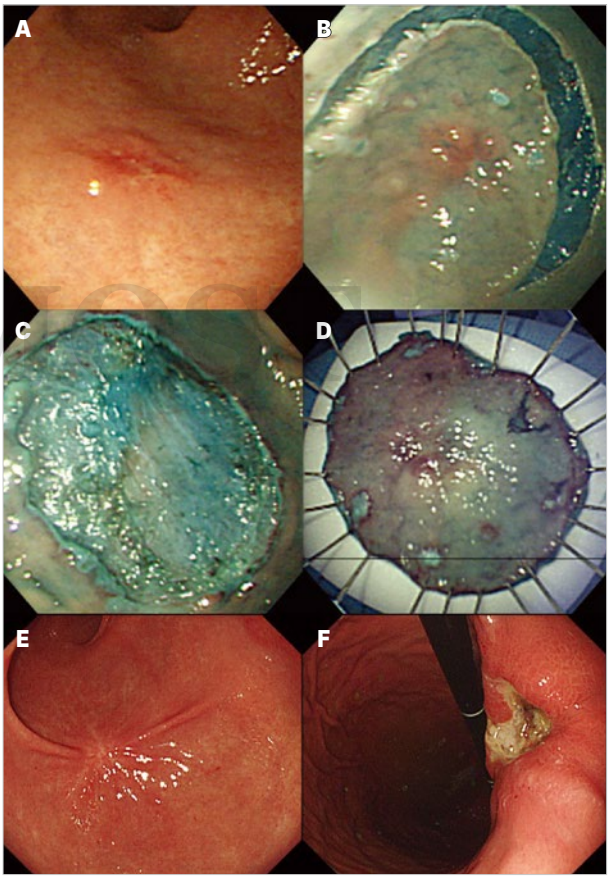

그림 1. 조기위암 ESD 10년 후 이시성 재발.
(A-D) 급성심근경색으로 치료받은 환자에서 발견된 조기위암으로 2005년 ESD를 시행했다. 최종 병리결과 1.6cm의 moderately differentiated tubular adenocarcinoma로 0.5mm 점막하침윤이 있었으나, 심혈관 위험성을 고려해 추가수술하지 않고 경과관찰을 결정했다. 이후 연고지에서 추적관찰했다. (E, F) 10년 후인 2015년 토혈로 응급실을 방문해 시행한 내시경 검사에서 전정부 ESD 부위는 재발 소견이 없으나 위체중부 소만에서 보만 3형의 진행성 위암이 발견됐다. 수술을 시행했고 4.0cm의 poorly differentiated tubular adenocarcinoma, 침윤 깊이는 subserosal connective tissue (pT3)였고 1개의 림프절 전이가 있었다. 이후 치매와 섬망으로 치료를 받았다.

조기위암 ESD 후 이시성 위암

통상적으로 이시성 위암은 내시경 치료 후 1년 이상 경과한 뒤, 절제 부위와는 다른 위치의 잔존 위 점막에서 새롭게 발생하는 위암을 의미한다. 삼성서울병원에서 조기위암 ESD 후 추적관찰한 자료에 따르면, 5년 누적 이시성 위암 발생률은 3.6%였으며, 재발한 병변의 대부분은 조기위암 단계에서

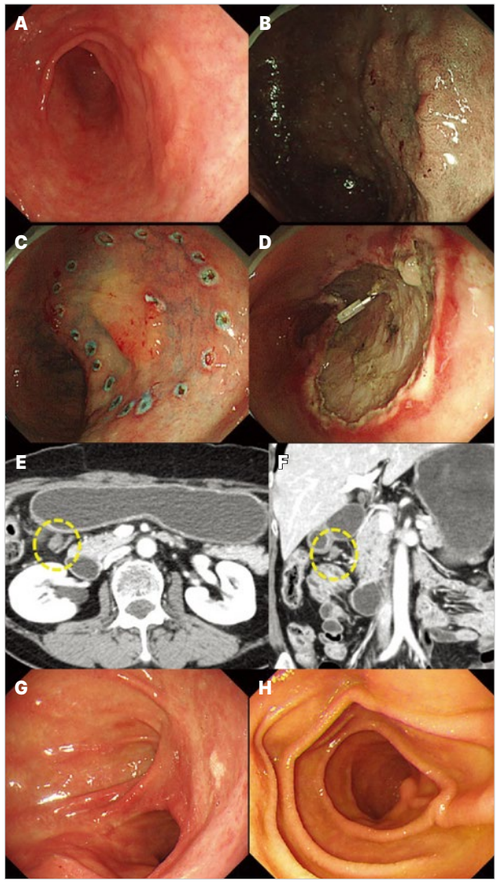

그림 2. 조기위암 ESD 후 림프절 전이가 발견됐으나 수술 후 재발하지 않은 증례.
(A-D) 전정부 후벽의 flat elevated lesion에 대한 ESD가 시행됐다. 최종 병리결과 16mm의 moderately differentiated tubular adenocarcinoma였고 400um의 점막하침윤이 있었고 림프관 침윤은 없었다. (E, F) 2년 후 추적관찰 CT에서 right gastroepiploic vessel 주변에 림프절이 커져서 근치적 위아전절제술을 시행했고 위벽의 잔위암은 없었으나 6번 림프절 전이가 확인됐다. pT1bN1M0였으나 ESD 후 위외 재발임을 고려해 TS-1으로 보조항암요법을 시행했다. (G, H) ESD 10년, 수술 8년 후 추적검사에서 재발소견이 없었다.

발견돼 추가 ESD 또는 수술로 근치적 치료가 가능했다.[1]

이시성 위암의 누적 발생 곡선은 시간에 따라 선형적으로 증가하는 양상을 보였으며, 이는 이시성 위암의 발생위험이 특정 시기에 집중되지 않고 일정하게 지속됨을 시사한다. 이시성 위암의 중앙 발생시점은 ESD 후 약 30개월이었다(**그림 5**).

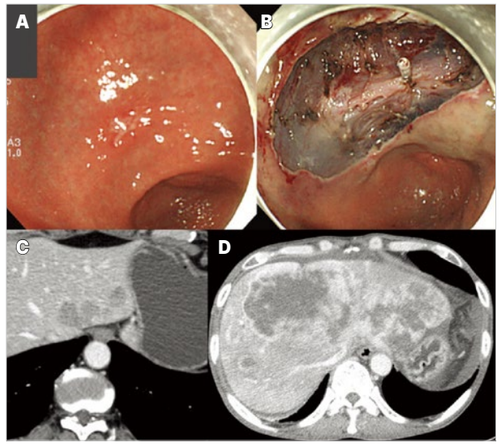

그림 3. 조기위암 ESD 후 간전이.
(A, B) 전정부 위암에 대한 ESD를 시행했다. 16mm의 moderately differentiated tubular adenocarcinoma였고 점막하층 300um 침윤이 있었고 림프관 침범은 없었다. (C) 2년 반 후 CT에서 간전이가 발견됐고 최선의 항암치료를 하였다. (D) 항암치료에도 불구하고 간전이는 진행됐다. 재발 발견 17개월 후 사망했다.

아산병원 자료 역시 유사한 경향을 보였으며 5년 누적 발생률은 4.7%, 연평균 발생률은 약 0.9%였고, 재발 병변은 모두 조기위암 단계에서 진단됐다.[2] 일본 National Cancer Center의 보고에 따르면, 5년 누적 발생률은 9.5%였다.[3] 즉, 조기위암 ESD 후 이시성 위암은 장기간에 걸쳐 일정한 빈도로 발생하며, 조기에 발견될 경우 근치적 치료가 가능하다.

이시성 위암을 고려한 추적 내시경 전략

이시성 위암의 발생양상이 시간에 따라 선형적으로 증가한다는 점은, 특정 시점 이후 추적을 중단하기보다는 일정 기간 이상 지속적인 감시가 필요하다는 것을 시사한다.

우리나라의 조기위암 내시경 치료 임상진료지침에서도 이시성 위암의 조기발견을 위해 내시경 치료 후 5년 동안에는 6-12개월 간격의 추적 위내시경 시행을 권고하고 있다. 치료 5년 이후에는 정확한 간격에 대한 기준을 제시하기는 어렵지만, 내시경 추적검사를 시행하는 것이 바람직하다고 제안하고 있다.[4]

필자는 근치적 ESD 후 최소 5년간은 연 1-2회의 내시경 추적관찰을 시행하고 있다. 5년 이후 추적관찰의 지속 여부와 간격은 환자의 연령, 동반질환, 기대여명 등을 고려해

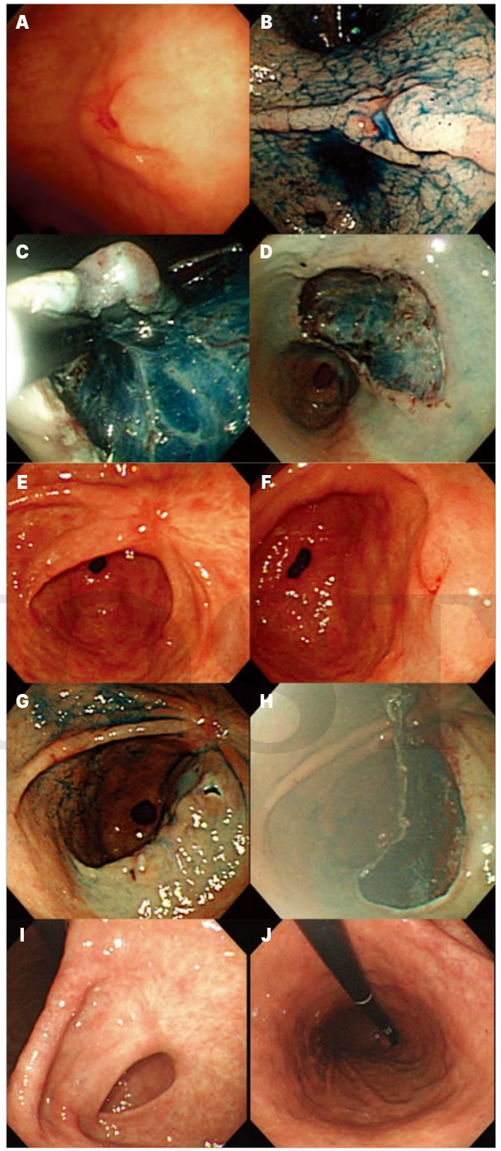

그림 4. 동시성 위암.
(A-D) 전정부 소만 조기위암 ESD. 2005년 환자로 ESD 전용 내시경 knife가 도입되기 전이었으므로 needle papillotome으로 조심스럽게 시술했다. 최종 병리결과 1.6cm의 well-differentiated tubular adenocarcinoma였으며 침윤깊이는 muscularis mucosa이고 림프관 침범은 없었다. (E, F) 2달 후 첫 추적내시경 검사에서 치료부는 잘 아물었고 재발소견이 없었으나 전정부 후벽에서 또 다른 위암이 발견됐다. (G, H) 동일한 방법으로 두번째 ESD를 시행했고 0.6cm의 moderately differentiated tubular adenocarcinoma였고 침윤깊이는 muscularis mucosa이고 림프관 침범은 없었다. (I, J) 5년 후 추적검사에서 재발소견이 없었고 이후 연고지 의료기관으로 되의뢰했다.

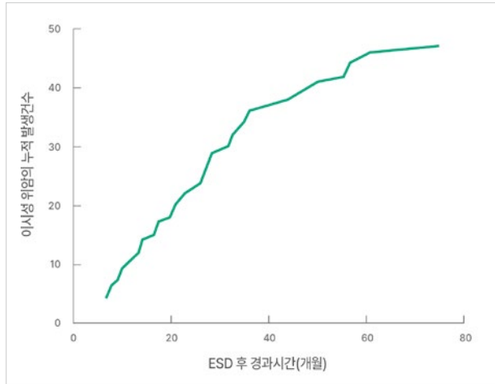

그림 5. 조기위암 ESD 후 이시성 위암의 발생[1]

개별화하는 것이 바람직하며, 내시경 시행의 금기가 없는 경우에는 통상 연 1회의 추적관찰을 유지하고 있다(**그림 6**).

이시성 재발위험 예측과 헬리코박터 파일로리 제균치료

조기위암 ESD 후 이시성 위암 발생위험을 예측하거나 조절하기 위한 여러 인자들이 보고돼 왔다. 이 가운데 헬리코박터 파일로리 감염은 임상적으로 개입이 가능한, 가장 중요한 조절 가능 위험인자(modifiable risk factor)이다.

국내 무작위 대조 연구에서 조기위암 내시경 절제 후 헬리코박터 파일로리 제균치료를 시행한 군은 비제균군에 비해 이시성 위암 발생위험이 유의하게 낮았으며, 이는 제균치료가 이시성 위암 예방에 실질적인 효과가 있음을 명확히 보여주었다.[5]

따라서 조기위암 ESD 후 헬리코박터 파일로리 감염이 확인된 경우에는 제균치료를 반드시 시행할 것을 권고한다. 다만 헬리코박터 제균치료가 이시성 위암의 위험을 완전히 제거하는 것은 아니다. 이미 형성된 위축성 위염이나 장상피화생은 제균 이후에도 상당 부분 지속될 수 있으며, 따라서 제균 여부와 관계없이 정기적인 내시경 추적관찰은 계속 필요하다.

헬리코박터 감염 외에도 위축성 위염의 정도, 장상피화생, OLGA (Operative Link on Gastritis Assessment) 및 OLGIM (Operative Link on Gastric Intestinal Metaplasia) 병기 등이 이시성 위암 발생위험과 연관된 인자로 보고되고 있다.[6] 또한 MSI형 (microsatellite instability) 조기위암이나 CD44v9

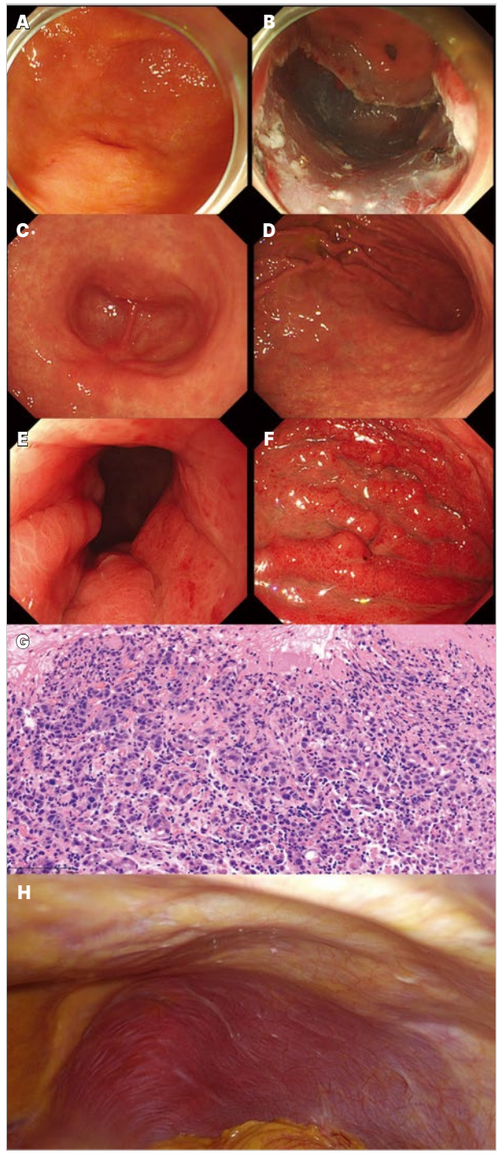

그림 6. 조기위암 ESD 7년 후 보만 4형 진행성 위암.
(A, B) 전정부 대만의 조기위암에 대한 ESD를 시행했다. 최종 병리결과 1.2cm의 moderately differentiated tubular adenocarcinoma였으며 침윤깊이는 muscularis mucosa였고 림프관 침범은 없었다. (C, D) 5년 후 추적내시경에서 재발소견이 없었다. 연고지 의료기관으로 되의뢰했다. (E, F) ESD 7년 후 위암으로 의뢰됐고 전형적인 보만 4형 진행성 위암이었다. (G) 조직검사는 poorly cohesive carcinoma였다. (H) 수술적 절제를 시도했으나 복벽에서 다수의 metastatic nodule이 발견돼 O & C를 하였고 XELOX/NIVO로 systemic treatment를 시작했다.

(cluster of differentiation 44 variant 9) 양성종양에서 높은 이시성 재발률을 보고한 일본 연구들도 있으나, 표본 수가 제한적이라는 한계가 있다.[7, 8] 따라서 이러한 바이오마커를 현재 임상에서 단독으로 적용하기에는 근거가 충분하지 않으며, 향후 대규모 연구가 필요하다.

조기위암 ESD 후 위외 재발

조기위암 ESD 후 위외 재발은 매우 드물지만, 임상적으로 가장 치명적인 재발의 형태이다(**그림 2, 3, 7**). 삼성서울병원 자료에서는 근치적 ESD 후 중앙 추적기간 약 47개월 동안 위외 재발 발생률은 0.15%였다.[1] 해당 사례 중 점막암이었던 경우는 일본 가이드라인 상 eCuraA (endoscopic curability assessment A) 기준에 해당해 영상 추적검사가 권고되지 않는 군이었다.

아산병원 자료에서도 유사한 결과가 보고됐으며, 근치적 ESD 후 위외 재발률은 0.14%였다.[9] 논문 발표 후 장기 추적관찰에서 소수의 위외 재발사례가 있었으므로 위외 재발률은 논문자료보다 다소 높을 것으로 추정된다.

주목할 점은 위외 재발이 발생한 점막암 사례들이 모두 eCuraA 기준을 충족했다는 점이며, 일부 환자에서는 원격전이가 발생해 위암 관련 사망으로 이어졌다. 일본 다기관 연구에서 위외 재발률은 0.06–0.1%로 낮았으나, 점막암과 SM1 병변 모두에서 위외 재발과 위암 사망이 보고됐다.[10]

위외 재발의 발생시점은 ESD 후 9개월부터 7년 이상까지 매우 다양했다. 이러한 자료들은 조기위암에 대한 ESD 후 근치적 절제 기준을 만족할 경우에도 위외 재발의 위험이 매우 낮기는 하지만 zero는 아니라는 점을 분명히 보여준다.

일반적인 위암 수술 후 사망률은 1% 전후이다. 이보다 낮은 림프절 전이가 예상될 때 ESD를 시행한다. Case volume이 큰 의료기관에서 계획된 수술(elective surgery)을 했을 때의 수술 관련 사망률은 0.2% 전후이며, 이는 위암 ESD 후 위외 재발률과 유사하다.

수술 관련 사망은 수술 1달 이내의 사망을 말하는 반면, ESD 후 위외 재발은 시술 수 년 후에 발견되며, 일부는 뒤늦게 근치적 치료를 시행하거나 고식적 치료 후 장기 생존하는 예도 있다. 따라서 조기위암 ESD 후 드물게 발생하는 위외 재발례로 인해 현행 ESD 적응증을 변경할 필요는 없다고 생각한다.

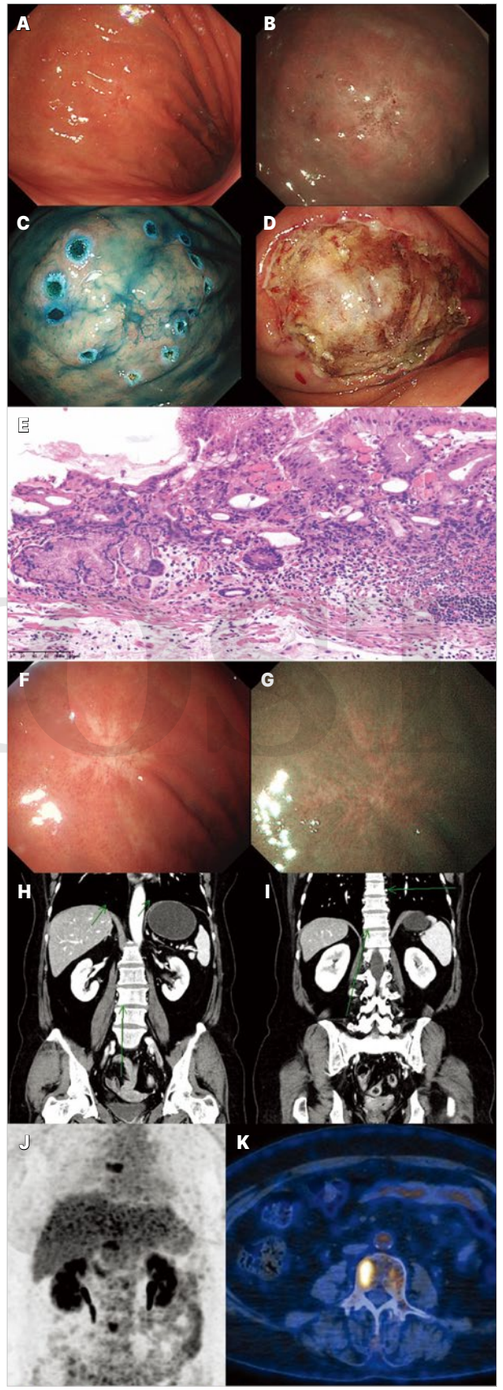

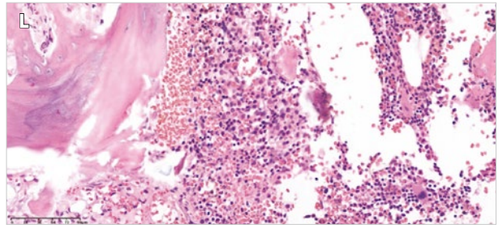

그림 7. 조기위암 ESD 4년 후 골전이.
(A-D) 위체상부 대만의 조기위암에 대한 ESD를 시행했다. (E) 최종 병리결과는 1.4cm의 moderately differentiated tubular adenocarcinoma + poorly differentiated tubular adenocarcinoma (2%)였으며 침윤깊이는 muscularis mucosa였고 림프관 침윤은 없었다. (F, G) 4년 후 추적내시경에서 국소 재발소견이 없었다. (H, I) 4년 후 내시경과 동시에 시행한 CT에서 다발성 골전이가 의심됐다. (J, K) PET CT 검사에서 다발성 골전이에 합당한 소견이었다. (L) 골 조직검사에서 전이성 암이 확인됐다. XELOX 고식적 항암치료를 시작했다.

위외 재발을 고려한 영상 추적전략

현재 일본 가이드라인에서는 eCuraA 절제 후 위외 재발에 대한 영상 추적검사를 권고하지 않거나, 복부 초음파를 대안으로 제시하고 있다.[11] 그러나 국내외 자료에서 점막암(eCuraA)에 해당하는 환자에서도 림프절 및 원격 전이가 발생하고, 위암 관련 사망이 보고된 점을 고려하면, 이러한 접근에는 한계가 있다.

위외 재발의 발생시점이 매우 다양하다는 점을 감안할 때, 필자는 근치적 ESD 후 최소 5년간은 연 1회 또는 2회 복부 CT 추적관찰이 합리적인 전략이라고 판단한다. 5년 이후에도 수 년 동안 동일한 추적검사를 권하는 전문가도 많다.

요약 및 제언

조기위암 ESD 후 환자는 이시성 위암에 대해 평생 일정한 위험을 가지고 있다. 따라서 근치적 ESD 후 최소 5년간은 연 1회 또는 2회의 추적 내시경이 필요하며, 이후 추적전략은 환자의 임상적 상황에 따라 개별화돼야 한다.

아울러 조기위암 ESD 후 이시성 위암 발생률 감소를 위해 적극적으로 헬리코박터 파일로리 제균치료를 고려해야 한다. 위외 재발은 발생률이 매우 낮지만, 점막암을 포함한 근치적 ESD 환자에서도 발생하며 위암 사망으로 이어질 수 있다.

이러한 점을 고려할 때, 점막암과 SM1 병변 모두에서 복부 CT를 이용한 영상 추적관찰을 최소 5년 이상 유지하는 전략은 충분히 고려할 가치가 있다.

References

1. Min BH, Kim ER, Kim KM, Park CK, Lee JH, Rhee PL, et al. Surveillance strategy based on the incidence and patterns of recurrence after curative endoscopic submucosal dissection for early gastric cancer. Endoscopy 2015;47:784-793.
2. Cho CJ, Ahn JY, Jung HY, Jung K, Oh HY, Na HK, et al. The incidence and locational predilection of metachronous tumors after endoscopic resection of high-grade dysplasia and early gastric cancer. Surg Endosc 2017;31:389-397.
3. Abe S, Oda I, Suzuki H, Nonaka S, Yoshinaga S, Nakajima T, et al. Long-term surveillance and treatment outcomes of metachronous gastric cancer occurring after curative endoscopic submucosal dissection. Endoscopy 2015;47:1113-1118.
4. Park CH, Yang D-H, Kim JW, Kim J-H, Kim JH, Min YW, et al. Clinical Practice Guideline for Endoscopic Resection of Early Gastrointestinal Cancer. The Korean Journal of Gastroenterology 2020;75:264-291.
5. Choi IJ, Kook MC, Kim YI, Cho SJ, Lee JY, Kim CG, et al. Helicobacter pylori Therapy for the Prevention of Metachronous Gastric Cancer. N Engl J Med 2018;378:1085-1095.
6. Na YS, Kim SG, Cho SJ. Risk assessment of metachronous gastric cancer development using OLGA and OLGIM systems after endoscopic submucosal dissection for early gastric cancer: a long-term follow-up study. Gastric Cancer 2023;26:298-306.
7. Hasuo T, Semba S, Li D, Omori Y, Shirasaka D, Aoyama N, et al. Assessment of microsatellite instability status for the prediction of metachronous recurrence after initial endoscopic submucosal dissection for early gastric cancer. Br J Cancer 2007;96:89-94.
8. Hirata K, Suzuki H, Imaeda H, Matsuzaki J, Tsugawa H, Nagano O, et al. CD44 variant 9 expression in primary early gastric cancer as a predictive marker for recurrence. Br J Cancer 2013;109:379-386.
9. Lee S, Choi KD, Hong SM, Park SH, Gong EJ, Na HK, et al. Pattern of extragastric recurrence and the role of abdominal computed tomography in surveillance after endoscopic resection of early gastric cancer: Korean experiences. Gastric Cancer 2017;20:843-852.
10. Tanabe S, Ishido K, Matsumoto T, Kosaka T, Oda I, Suzuki H, et al. Long-term outcomes of endoscopic submucosal dissection for early gastric cancer: a multicenter collaborative study. Gastric Cancer 2017;20:45-52.
11. Japanese Gastric Cancer Treatment Guidelines 2021 (6th edition). Gastric Cancer 2023;26:1-25.

4월호 미리보기

Series 04 [실전] 위선종의 내시경 진단과 치료

내시경검사는 질병의 진단과 치료에 있어 핵심적인 역할을 수행하고 있다. 현대의학 측면에서 내시경검사를 빼놓고는 질병의 관리를 논하기 어려울 정도다. 특히 내시경검사는 장비를 다루는 기술적 측면과 함께 환자의 임상특성과 병변을 정확하게 파악해 진단과 치료의 정확성을 제고해야 하는 것을 사명으로 안고 있다. 내시경 교육의 중요성이 강조되고 있는 것도 이 때문이다.

이러한 상황에서 내시경 교육에 열정을 쏟고 있는 교수가 있어 의료계의 관심을 끌고 있다. 성균관의대 이준행 교수(삼성서울병원 소화기내과)가 그 주인공. 현재 성균관대학교의과대학 학장, 삼성서울병원 소화기내과 교수직을 겸하고 있는 이준행 교수는 동병원에서 내시경실장을 역임한 바 있으며 유튜브(EndoTODAY 내시경교실), 홈페이지(endotoday.com), 도서 발간 등을 통해 내시경 교육에 힘을 쏟고 있다.이에 본지는 내시경을 통한 질병의 진단과 치료를 시행하고 있는 일차의료기관 임상의분들에게 내시경의 술기와 통찰을 제공하는 실질적인 교육 프로그램으로, '이준행 교수와 함께 배우는 내시경의 이론과 실제' 제목의 내시경강좌 2026년 연중기획을 진행한다. 전국 진료현장의 최일선에서 내시경을 통한 질병의 진단과 치료를 담당하고 계신 임상의분들께 내시경의 이론과 실제에 대한 실질적인 교육의 기회가 제공될 수 있기를 고대한다. – 편집자주–

2026 MONTHLY AGENDA

- **1월호** [실전] 위암과 위궤양의 감별진단
- **2월호** [실전] 조기위암의 내시경 진단과 치료
- **3월호** [실전] 조기위암 내시경 치료 후 관리 방안
- **4월호 [실전] 위선종의 내시경 진단과 치료**
- **5월호** [실전] 출혈성 위궤양의 진단과 치료
- **6월호** [실전] 위식도역류질환의 내시경 소견과 약물치료
- **7월호** [실전] 불응성 궤양
- **8월호** [실전] 식도 이물의 진단과 치료
- **9월호** [실전] 헬리코박터 감염의 진단과 치료
- **10월호** [실전] 위 MALT 림프종의 진단과 치료
- **11월호** [실전] 위축성 위염, 화생성 위염, 자가면역위염
- **12월호** [실전] 다양한 임상상황에서의 상부위장관 출혈