이준행 교수 연재시리즈 07

본지는 내시경을 통한 질병의 진단과 치료를 시행하고 있는 임상의분들에게 내시경의 술기와 통찰을 제공하는 실질적인 교육 프로그램으로, '이준행 교수와 함께 배우는 내시경의 이론과 실제' 제목의 2026년 연중기획(12회)을 진행합니다. 진료현장에서 내시경을 통한 질병의 진단과 치료를 담당하고 계신 임상의분들께 내시경의 이론과 실제에 대한 실질적인 교육의 기회가 제공될 수 있기를 바랍니다.

[실전] 단일 미란과 불응성 위궤양의 진단 및 치료

이준행, 김경완
삼성서울병원 소화기내과

서론

위점막은 일상적인 소화 과정에서 위산과 pepsin 같은 강력한 공격인자에 끊임없이 노출되며, 점액 보호막과 미세혈류 등 방어인자와의 균형을 통해 항상성(homeostasis)을 유지한다. 이 균형이 무너지면 점막결손이 발생하는데, 임상에서 가장 흔하게 마주하는 결손 형태가 미란(erosion)과 궤양(ulcer)이다.

한국은 위암 유병률이 높은 국가이므로, 내시경을 시행하는 소화기내과 의사에게 단순해 보이는 단일 미란이나 치유가 지연되는 궤양은 늘 조기위암 및 위선종의 감별을 요하는 긴장의 대상이다. 과거에는 위산분비 억제 목적으로 PPI가 표준치료제로 사용돼 왔으나 약효발현 지연, 식전복용의 번거로움, CYP2C19 유전자 다형성에 따른 약효의 개인차, 야간 산 분비 돌파 (nighttime acid breakthrough, NAB) 등 약리학적 한계가 있었다.

최근에는 벽세포 양성자 펌프(H+/K+-ATPase)에 가역적으로 결합하는 P-CAB이 도입돼 이러한 한계를 보완하고 있다. 2025 서울 컨센서스(2025 Focused Update of the Seoul Consensus) 발표와 함께 P-CAB의 임상적 유용성이 강조되면서 소화성 궤양의 치료 패러다임도 빠르게 진화하고 있다. 본고에서는 상부위장관 내시경에서 우연히 발견되는 단일 미란의 내시경 소견과 악성 종양과의 감별전략을 정리하고, 표준치료에 반응하지 않는 불응성 위궤양의 원인 분석과 P-CAB 시대의 단계별 치료 프로토콜을 살펴보고자 한다.[1, 2]

단일 미란의 내시경 소견과 악성 감별

점막결손은 깊이에 따라 미란과 궤양으로 나뉜다. 결손이 점막층에 국한된 경우를 미란, 점막근판(muscularis mucosae) 하부까지 침범한 경우를 궤양으로 정의한다. 미란은 주변 점막과의 높이를 기준으로 평탄 미란(flat erosion)과 융기 미란(elevated erosion)으로 나눈다**(그림 1)**.

내시경 육안소견으로 위벽결손의 깊이를 정확히 평가할 수 없으므로 미란과 궤양의 구분에 관찰자 간 차이가 적지 않다. 큰 점막결손, 주변의 부종, 거친 바닥, 현저한 백태 등의

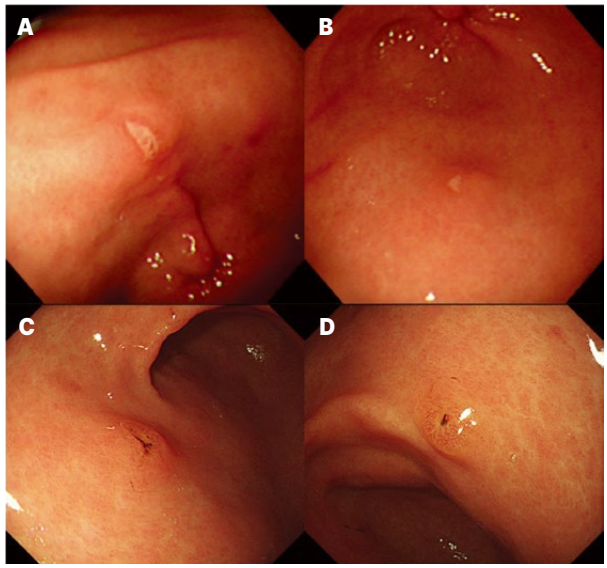

그림 1. 평탄 미란과 융기 미란.
(A, B) 평탄 미란. 평탄 미란에서도 아주 경미하게 주변 점막이 융기될 수 있다. (C, D) 융기 미란. 뚜렷한 융기부의 상단에 미란이 존재하는 형태로 과거에는 verruca라고 부르기도 했다.

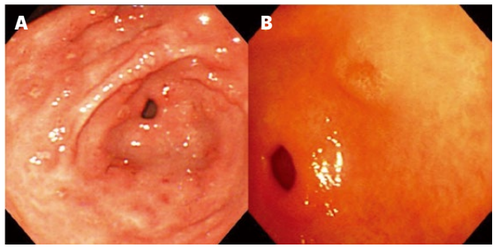

그림 2. 다발성 미란과 단일 미란.
(A) 위전정부에 넓게 산재한 다발성 미란. 내시경 진단은 미란성 위염으로 주는 것이 좋다. (B) 전정부 후벽의 작은 융기형 미란(elevated erosion). 내시경 진단은 단일 미란으로 주고 조직검사를 2점 정도 시행하는 것이 좋다. 만약 악성이 의심되는 소견이 있으면 위암 의심 (r/o EGC)를 붙일 수 있으나, 이 증례는 그러한 소견이 없으므로 단일 미란이라는 진단명이 적절하다.

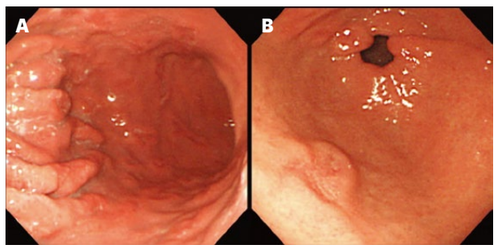

그림 3. 미란성 위염 환자에서 발견된 조기위암.
(A, B) 55세 여성이 검진내시경 조직검사에서 이상소견이 발견돼 의뢰됐다. 내시경에서 numerous raised erosion이 있고 조직검사에서 "a few atypical cells (D-PAS positive cells), favor signet ring cells" 소견이었다. 외부슬라이드 재판독은 "a few atypical cells. Based on histology, malignancy (signet ring cell carcinoma) could be considered in differential diagnosis."였다. 내시경 검사를 시행했다. 위체부와 근위 전정부에 다양한 크기와 모양을 가진 수백개의 elevated erosion들이 산재돼 있었다(A). 그러나 전정부 중간부터 날문(pylorus)까지는 미란이 거의 없었고, 단지 중간 전정부 전벽에 약 1cm 크기의 slightly depressed lesion이 있고 주변이 융기돼 있었다(B). 함몰부와 융기부의 경계는 비교적 구분할 수 있었지만, 그 모양이 둥글지 않고 불규칙했다. 조직검사를 시행했고 signet ring cell carcinoma로 확인됐다. Subtotal gastrectomy를 시행했고 muscularis mucosa까지 침윤된 0.7 x 0.3cm의 signet ring cell carcinoma였으며 림프절 전이는 없었다. 이후 18년 동안 재발 소견이 없었다.

소견은 궤양에 해당하지만, 주변 부종이 없는 표재성 점막결손은 미란인 경우가 많다. 위점막보호제 임상연구에서 장경 2-3mm를 기준으로 미란과 궤양을 나눈 경우가 있지만, 근거가 없는 구분법이다. 크기를 기준으로 미란과 궤양을 구분한다면 미란을 궤양으로 부르는 과잉진단이 많아지는 결과를 가져온다.

위 전반에 다수의 미란이 산재된 미란성 위염은 대개 양성 경과를 밟으므로 모든 병변에서 조직검사를 시행할 필요는

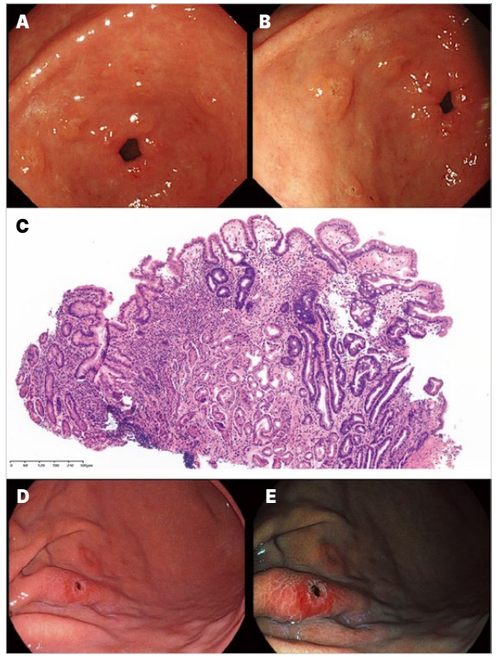

그림 4. 원인이 확인됐던 미란.
(A, B) 전정부 다발성 미란. (C) 조직검사는 헬리코박터 위염이었다. (D, E) 관상동맥 스텐트 후 항혈소판제를 복용하는 환자에서 발견된 hematin을 동반한 단일 미란. 위주름 표면에서 발생했고 경한 부종을 동반하고 있었다.

없다(**그림 2**). 다른 미란들과 뚜렷하게 구분되는 현저한 국소 병소가 있으면 조직검사가 도움이 되지만(**그림 3**), 그렇지 않은 경우는 내시경 육안소견으로 검사를 마칠 수 있다. 미란의 원인은 다양하지만 헬리코박터 위염, NSAIDs나 항혈소판제 등의 경우가 있으므로 관련된 문진이 필요하다(**그림 4**).

단 하나만 존재하는 단일 미란(single erosion)은 완전히 다른 관점으로 접근해야 한다. 단일 미란의 일부(10% 미만)에서 최종 병리결과가 조기위암 또는 위선종으로 확인되고 있으므로, 단일 미란을 처음 발견한 때에는 즉시 육안소견을 정밀하게 평가하고 가급적 조직검사로 확인하는 것이 좋다(**그림 5-7**).

양성 단일 미란은 일반적으로 원형 또는 타원형의 대칭적 형태를 보이며, 주변 정상 점막과의 경계가 매끄럽고 명확하다. 표면의 백태는 얇고 평탄하며 적색의 hematin이 동반되거나 주변부에 균일한 발적이 관찰된다. 주름은 집중되지 않거나, 있더라도 궤양 주변에서 부드럽게 얇아지면서 자연스

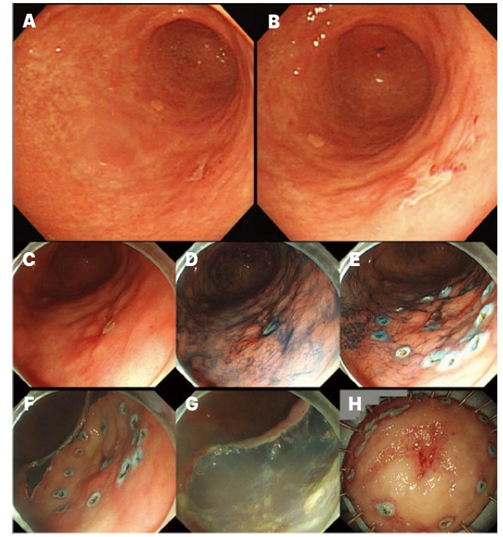

그림 5. 조기위암으로 확인돼 ESD로 치료했던 단일 미란.
(A) 근위전정부 대만의 단일 미란이 관찰됐다. (B) 근접해 관찰 시 미란은 둥글지 않고 눈사람과 같은 모양이었고 주변 점막의 불규칙한 발적이 관찰됐다. 조직검사는 tubular adenocarcinoma, moderately differentiated였다. (C-H) ESD를 시행했고 EGC, tubular adenocarcinoma, moderately differentiated, 30x17mm, muscularis mucosa invasion, free lateral margins, no lymphovenous invasion이었다. 3년 추적관찰까지 재발 소견이 없었다.

렵게 이행한다.

반면 악성이 의심되는 단일 미란은 비대칭적이고 지도 모양의 불규칙한 형태를 띠며, 경계가 불분명하고 깊은 함몰을 동반한다. 병변 표면이 비정상적으로 창백하게 퇴색돼 있거나 국소적으로 깊고 불균일한 발적, 미세 결절성 점막비후가 관찰될 수 있다. 주름의 끝부분이 곤봉 모양(clubbing)으로 뭉툭하게 비후되거나 급격히 단절되는 소견(abrupt cut-off, rapid tapering)은 점막하층 침윤을 시사한다(**표 1**).

표 1. 단일 미란의 양성 vs 악성 감별 소견

관찰 항목	양성 단일 미란	악성 의심 단일 미란
형태와 경계	원형/타원형의 대칭적 형태, 매끄럽고 명확한 경계	비대칭적·지도 모양, 불규칙하고 거치 경계 (irregular, ragged margin)
표면과 색조	얇고 평탄한 백태, 적색 hematin, 주변부 균일한 발적	창백한 퇴색, 국소적 깊은 발적, 미세 결절성 점막 비후
주름 변화	주름 없음 또는 궤양 주변에서 부드럽게 이행	주름 끝의 곤봉형 비후, 급격한 단절

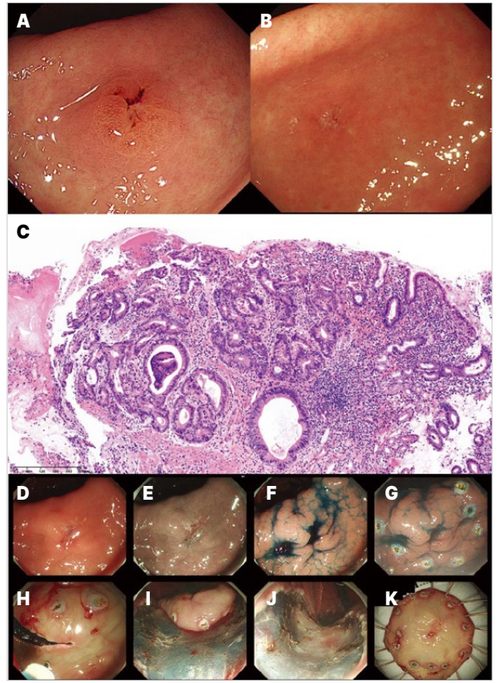

그림 6. 위암으로 확인돼 ESD를 시행했으나 기준을 초과하는 점막하층 침윤으로 위아전절제술을 시행했던 단일 미란.
(A) 검진 내시경에서 근위전정부 소만의 단일 미란이 발견됐고 조직검사에서 chronic gastritis with erosion, a focus of some atypical glands (borderline lesion)이었다. 의뢰 후 첫 조직검사(chronic gastritis, inactive, with erosion)에서 암 소견은 나오지 않았다. (B) 단기 투약 후 재검을 했다. (C) 조직검사는 atypical glands with high grade dysplasia and carcinomatous transformation, consistent with tubular adenocarcinoma, well differentiated로 보고됐다. (D-K) ESD를 시행했다. ESD 병리결과는 tubular adenocarcinoma, moderately differentiated (80%) + papillary adenocarcinoma, moderately differentiated (20%), 8mm, depth of submucosal invasion: 800um, no lymphovenous invasion이었다. 수술을 시행했고 위에서 residual tumor는 없었고 림프절 전이도 없었다.

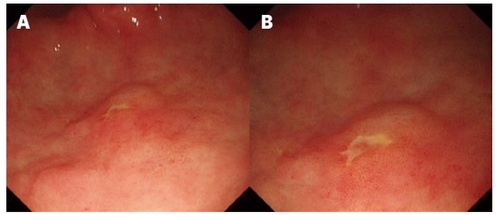

그림 7. 진행성 위암으로 확인됐던 단일 미란.
(A, B) 위전정부 대만의 작은 미란이 관찰된다. 미란의 경계가 지그재그 양상이고 주변의 점막이 약간 융기됐으며 다소 불규칙하다. 조직검사는 signet ring cell carcinoma with mucin production이었고 위아전절제술 후 최종 병리는 AGC, Borrmann type unclassifiable, signet ring cell carcinoma, 4.2x3.7cm, penetrates subserosal connective tissue, no lymph node metastasis였다(pT3N0).

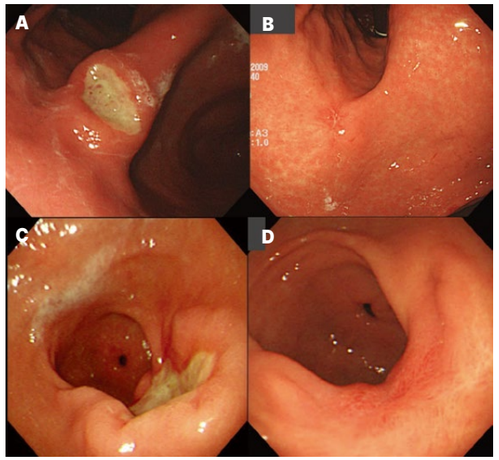

그림 8. 전형적인 위궤양의 치료 전후 소견.
(A, B) 위각의 전형적인 위궤양으로 치료 후 호전됐다. (C, D) 전정부 대만의 위궤양으로 육안소견 상 위암의 가능성 고려했으나 조직검사에서 암 소견이 없었다. 2개월 후 추적내시경에서 반흔으로 호전됐다.

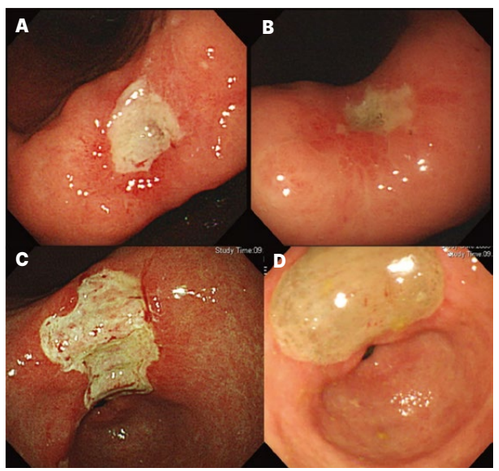

그림 9. 불응성 궤양.
(A, B) 당뇨병성 신부전과 말초신경병증을 가진 63세 남성에서 발견된 위궤양으로 조직검사에서 암 소견이 없었고 헬리코박터 양성이었다. PPI + amoxicillin + clarithromycin 1주 투약했고 이어서 PPI를 4주 더 투약했다. PPI 3제요법의 표준 치료기간은 2020년 이전에는 1주였으며 2020년 발표된 제4차 헬리코박터 가이드라인 이후에 2주가 적용되고 있다. PPI를 2주 중단 후 시행한 내시경에서 위각의 궤양이 작아졌으나 아직 작은 crater가 남아 있었다. *Helicobacter* 호기검사는 음성이었다. PPI를 추가 투약한 후 호전됐다. 만성질환을 가진 환자에서 양성 위궤양이 다소 천천히 호전되는 경향을 보일 수 있다. (C, D) 류마티스 관절염, 당뇨병, 통풍, 고혈압, 의인성 쿠싱증후군 환자에서 발견된 위전정부 소만 위궤양으로 조직검사에서 암 소견은 없었고 여러 번 시행한 조직검사에서 *Helicobacter*는 음성이었다. PPI를 사용하며 장기 추적관찰을 진행했으며 약간의 호전과 악화를 반복했다. 궤양이 호전되기까지 1년 이상의 시간이 소요됐다.

악성이 조금이라도 의심되는 단일 미란을 마주했을 때는 즉각적인 조직검사가 정석이다. 조기위암에 대한 내시경 조직검사의 진단 정확도는 약 80% 전후로 알려져 있으나, 함몰이 얕거나 병변이 작을 경우 sampling limitation으로 인해 한 번의 생검만으로는 악성을 놓칠 수 있다.

본원에서는 단일 미란에 대해 통상적으로 2~3개의 표적 조직검사(targeted biopsy)를 시행한다. 주름 집중이 모호하거나 경계가 잘 잡히지 않는 경우에는 indigo carmine 색소 분무 내시경이나 image-enhanced endoscopy (IEE)를 활용해 병변의 경계를 명확히 한 뒤 가장 의심스러운 지점을 표적한다.

첫 내시경 소견에서 악성이 강하게 의심됐으나 조직검사가 만성 위염 또는 비전형 세포(atypical cell) 등 비특이적 결과로 보고되는 경우에는 추적 내시경에서 동일 부위를 다시 조직검사해야 한다. 활동성 염증과 부종이 동반된 경우에는 1~2개월간 위산분비억제제를 투여해 점막 상태를 안정시킨 뒤 추적 내시경을 시행하는 전략이 유용하다.

불응성 위궤양의 정의와 원인 분석

양성 위궤양 대부분은 표준용량의 위산분비억제제 투여로 6~8주 이내에 상피화가 완료된다(**그림 8**). 그러나 일부 환자에서는 충분한 기간의 약물치료에도 치유가 이뤄지지 않는다. 불응성 위궤양(refractory gastric ulcer)은 표준용량의 PPI를 8~12주간 충실히 투여했음에도 내시경에서 완전한 치유에 이르지 못하고 활동성 또는 치유 이행기에 머물러 있는 상태로 정의된다(**그림 9**).

불응성 위궤양을 만났을 때 동일 약물을 기계적으로 연장 투여하기 전에, 치유 실패를 유발하는 원인을 다각도로 규명해야 한다. 가장 흔하고 중요한 원인은 지속적인 *Helicobacter pylori* 감염이다. 환자가 과거에 제균치료를 받았다고 진술하더라도 항생제 내성 등으로 균이 실제 박멸되지 않았을 가능성을 염두에 두어야 한다.

검사 직전까지 PPI 같은 강력한 위산분비억제제를 복용하고 있었다면 세균 활성이 억제돼 rapid urease test (CLO), 조직학적 검사, urea breath test에서 위음성이 빈번하게 나타난다. 따라서 두 가지 이상의 진단법을 병행하거나, 약제의 영향을 받지 않는 혈청 *H. pylori* IgG 항체 검사를 보조적으로 활용하는 전략이 권장된다.

다음으로 검토해야 할 것은 숨겨진 약제 유도 점막손상이다. NSAIDs(**그림 10**)와 aspirin의 지속적인 사용은 prostaglandin 합성을 차단해 점막혈류와 점액분비를 감소시키며 궤양 치유를 직접적으로 방해한다.

환자가 병원처방 외에 약국에서 임의로 구입한 종합감기약, 진통제, 성분이 불명확한 건강보조식품을 복용하고 있는지 꼼꼼히 확인해야 한다. 흡연 역시 위점막 미세혈관을 수축시켜 국소 산소공급과 혈류량을 떨어뜨리고 중탄산이온 분비를 감소시켜 궤양 치유를 지연시킨다.

드물지만 Zollinger-Ellison syndrome (ZES)처럼 비정상적인 gastrin 과다 분비로 산 생성이 극대화되는 병태가 기저에 깔려 있을 수 있다. 위주름이나 위벽이 비정상적으로 비대해진 환자에서는 공복 혈중 gastrin 수치 측정을 고려해야 한다.

통상적인 치료에 반응하지 않거나 임상양상이 비전형적인 경우에는 cytomegalovirus (CMV) 또는 herpes simplex virus (HSV) 감염, 위결핵, 매독, 크론병의 상부위장관 침범 등 드문 감염성·염증성 질환의 가능성을 염두에 두고 정밀 생검과 특수 염색을 시행한다.[3,4]

단계별 치료 프로토콜

원인 규명과 별개로, 현재 활동성 상태에 있는 궤양에 대해서는 강력하고 신속한 산 분비 억제 환경을 제공하기 위한 단계별 치료를 동시에 진행해야 한다.

1단계: 약제 전환 및 증량

8주간의 표준용량 PPI 치료에 반응이 없으면 지체 없이 약제 전환 또는 증량 단계로 진입한다. 기존 PPI를 1일 2회 고용량으로 늘리거나, 우수한 점막치유 효능을 임상에서 입증하고 있는 P-CAB 표준용량으로 전환해 4~8주간 투여한다.

국내에서 처방 가능한 대표적 P-CAB 제제로는 tegoprazan 50mg, fexuprazan 40mg, zastaprazan 20mg이 있다. P-CAB은 PPI와 달리 산에 의한 활성화 과정이 필요하지 않아 첫 투여부터 신속하고 균일한 약효를 발현하며, 식사 여부와 무관하게 복용할 수 있어 복약 순응도가 우수하다.

혈중 농도 반감기가 길어 야간 위 내 산도를 안정적으로 조절(pH > 4 유지시간 증가)함으로써 nighttime acid breakthrough를 차단하는 데 탁월하다. Fexuprazan 40mg과 tegoprazan 50mg은 임상연구에서 위궤양 치료에 대해

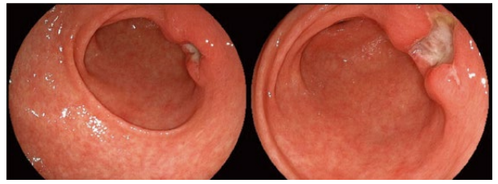

그림 10. NSAIDs-associated gastric ulcer

lansoprazole 대비 비열등성 내지 조기치유의 우수성을 입증했다. Zastaprazan 20mg도 다기관 3상시험에서 8주 누적 치유율 100%에 근접하는 강력한 항궤양 효능을 보였다.[5-7]

2단계: 점막보호제 병용요법

P-CAB 전환 후에도 4~8주 시점의 재평가에서 유의한 치유반응이 없는 난치 증례에 대해서는 점막 방어 인자를 강화하는 점막보호제 병용을 고려한다. 대표적인 약제로 rebamipide 100mg 1일 3회, ecabet sodium, sucralfate 1g 1일 3회 등이 있다.

Ecabet sodium은 송진 유래 산성 다당류 성분으로 위점막 세포막에 직접 부착해 국소 방어막을 형성하고, 점액 및 중탄산이온 분비를 촉진하며 미세혈류를 증가시키고 pepsin 활성을 강력하게 저해한다. 산 분비 억제만으로 도달하기 어려운 치유 단계를 보완하는 보조기전으로 작용한다.

현재 국내에서 일선 임상의가 손쉽게 처방하는 점막보호제는 rebamipide가 중심이 된다. Rebamipide는 프로스타글란딘(prostaglandin) 합성 촉진, 활성산소(free radical) 제거, 점액 및 중탄산염 분비를 촉진해 위점막을 보호하는 역할을 한다.[8]

3단계: 추적 내시경과 정밀 조직검사

불응성 위궤양 환자 관리의 핵심은 악성 가능성을 최종적으로 배제하기 위한 정밀 조직검사다. 추적 내시경은 약제변경 시점으로부터 4~8주 사이에 시행해 점막회복 정도를 정량적으로 평가한다.

추적 내시경에서 활동성 단계의 깊은 함몰이나 ulcer base의 괴사조직이 지속적으로 관찰된다면 단순한 양성 불응성 궤양이 아니라 ulcerative type 위암을 전제로 대응해야 한다. 이 경우 진단의 오류와 누락을 줄이기 위해 궤양 변연부에서 4~5개, ulcer base에서 괴사되지 않은 살아 있는 점막이 있는 경우 최소 2개 이상의 조직검사를 시행하는 것이 도움이 될

수 있다. Tumor island가 관찰될 때는 해당 부위에서의 생검이 가장 높은 진단율을 보이는 것으로 알려져 있다.

결론

단일 미란과 불응성 위궤양은 소화기내과 임상의에게 정밀한 판단력과 체계적인 원인 분석을 요구하는 병변이다. 다발성 미란과 달리 단 하나의 뚜렷한 미란성 병소는 겉으로 무해해 보일지라도 조기위암이나 고도선종을 동반할 가능성을 늘 안고 있다.

형태가 비대칭이거나 경계가 모호하거나 탈색 소견이 동반될 때는 과감하고 정밀한 조직검사를 망설이지 않아야 한다. 8주간의 표준 PPI 치료에 반응하지 않는 불응성 위궤양에서는 환자의 NSAIDs 약물력, 복약 순응도, PPI 복용으로 가려진 *H. pylori* 위음성 가능성을 먼저 점검해야 한다.

치료의 축은 2025 서울 컨센서스가 적극 수용한 P-CAB의 약리학적 강점을 활용하는 것이다. 신속하고 식사와 무관하며 야간까지 지속되는 P-CAB 표준용량 투여를 1단계로, rebamipide 등 점막보호제 병용을 2단계로 적용하면 다수의 난치성 궤양에서 만족스러운 치유반응을 얻을 수 있다.

약제 변경 후 4~8주 시점의 추적 내시경에서 변연부와 바닥면을 아우르는 조직검사를 철저히 수행하는 것이야말로 위암의 위험으로부터 환자를 보호하는 핵심 임상원칙이다.

MOST

References

1. Huh CW, Chang JW, Son NH, et al. 2025 Focused Update of the Seoul Consensus on Gastroesophageal Reflux Disease: Evidence-based Recommendations on Acid Suppressive Therapy. J Neurogastroenterol Motil. 2026 Jan 30;32(1):7-18.
2. Park KS, Kim HS, Oh JH, et al. Randomized, Double-Blind, Active-Controlled, Parallel, Phase 3 Clinical Trial for Evaluating the Efficacy and Safety of Zastaprazan in Patients with Gastric Ulcers. Gut Liver. Published online January 16, 2026. doi:10.5009/gnl250334
3. Kim HU. Diagnostic and treatment approaches for refractory peptic ulcers. Clin Endosc. 2015;48(4):285-290. doi:10.5946/ce.2015.48.4.285
4. Park SB. Etiology and Therapeutic Strategies for Refractory Peptic Ulcers: A Comprehensive Review. Korean J Helicobacter Up Gastrointest Res. 2025;25(1):17-22.
5. Cho YK, Choi MG, Choi SC, et al. Randomised clinical trial: tegoprazan, a novel potassium-competitive acid blocker, or lansoprazole in the treatment of gastric ulcer. Aliment Pharmacol Ther. 2020;52(5):789-797. doi:10.1111/apt.15865
6. Park KS, Kim HS, Oh JH, et al. Randomized, Double-Blind, Active-Controlled, Parallel, Phase 3 Clinical Trial for Evaluating the Efficacy and Safety of Zastaprazan in Patients with Gastric Ulcers. Gut Liver. Published online January 16, 2026. doi:10.5009/gnl250334
7. Hong S, et al. Comparing the Efficacy and Safety of Fexuprazan and Lansoprazole for the Prevention of Nonsteroidal Anti-inflammatory Drug-Induced Peptic Ulcer. Gut Liver. 2025; online ahead of print.
8. Cion RIA, Juyad IGA, Yasay EB. Efficacy of Rebamipide in the Prevention of Nonsteroidal Anti-Inflammatory Drug-Induced Gastrointestinal Mucosal Breaks: A Systematic Review and Meta-Analysis. Am J Gastroenterol. 2026;121(2):526-533.
9. Seo JY, Kim MJ, Ko KH, Kim DH, Lim DS, Chon HR. Efficacy of Ecabet Sodium for Helicobacter pylori Eradication, Combined with Lansoprazole-Based Triple Regimen: A Prospective Study. Korean J Med. 2011;80(5):546-552.
10. Kim N, Choi YJ. Recent trends in the epidemiology of Helicobacter pylori infection. Korean J Helicobacter Upper Gastrointest Res. 2022;22(2):108-118. doi:10.7704/kjhugr.2021.0063 Choi MH.
11. Choi MH. The endoscopic diagnosis of peptic ulcer disease. Korean J Helicobacter Upper Gastrointest Res. 2014;14(1):6-12. doi:10.7704/kjhugr.2014.14.1.6

8월호 미리보기 Series 08 [실전] 식도 이물의 진단과 치료

2026 MONTHLY AGENDA

- **1월호** [실전] 위암과 위궤양의 감별진단
- **2월호** [실전] 조기위암의 내시경 진단과 치료
- **3월호** [실전] 조기위암 내시경 치료 후 관리 방안
- **4월호** [실전] 위선종의 내시경 진단과 치료
- **5월호** [실전] 출혈성 위궤양의 진단과 치료
- **6월호** [실전] 위식도역류질환의 내시경 소견과 약물치료
- **7월호** [실전] 단일 미란과 불응성 위궤양의 진단 및 치료
- **8월호** [실전] 식도 이물의 진단과 치료
- **9월호** [실전] 헬리코박터 감염의 진단과 치료
- **10월호** [실전] 위 MALT 림프종의 진단과 치료
- **11월호** [실전] 위축성 위염, 화생성 위염, 자가면역위염
- **12월호** [실전] 다양한 임상상황에서의 상부위장관 출혈