이준행 교수 연재시리즈 12



본지는 내시경을 통한 질병의 진단과 치료를 시행하고 있는 임상의분들에게 내시경의 술기와 통찰을 제공하는 실질적인 교육 프로그램으로, '이준행 교수와 함께 배우는 내시경의 이론과 실제' 제목의 2026년 연중기획(12회)을 진행합니다. 진료현장에서 내시경을 통한 질병의 진단과 치료를 담당하고 계신 임상의분들께 내시경의 이론과 실제에 대한 실질적인 교육의 기회가 제공될 수 있기를 바랍니다.

[실전] 다양한 임상상황에서의 상부위장관 출혈

정맥류성 및 주요 비정맥류성 출혈의 진단과 치료전략

이준행, 윤도경
성균관대학교의과대학 삼성서울병원

1. 서론

상부위장관 출혈은 토혈이나 흑색변, 심한 경우 혈변을 주소로 응급실을 찾는 가장 대표적인 소화기 응급질환이다. 의료기관에 대한 접근성이 높은 우리나라에서는 상부위장관 출혈로 일반 외래를 찾는 환자도 적지 않다**(그림 1)**.

우리 사회의 급격한 고령화와 심뇌혈관질환의 증가로 인해 항혈소판제 및 항응고제를 복용하는 환자가 늘어나면서, 상부위장관 출혈의 발생빈도와 함께 정확하고 신속한 치료가 더욱 중요해지고 있다.

상부위장관 출혈은 임상양상이 유사하더라도 원인질환과 기저질환에 따라 예후와 치료방침이 완전히 달라지므로, 원인별 병태생리에 맞춘 세밀한 진단과 치료전략의 적용이 필요하다.

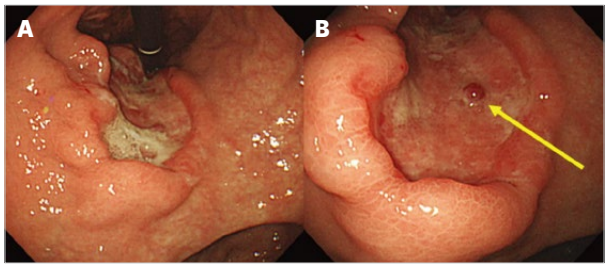

그림 1. Melena로 외래를 방문해 시행한 내시경에서 발견된 진행성 위암. (A) 위체중부 및 하부의 전벽에 궤양형 종괴가 발견됐다. (B) 함몰부 중앙에서 exposed vessel (화살표)이 관찰됐다. 조직검사는 tubular adenocarcinoma, poorly differentiated였다. 첫 검사에서 간전이가 발견됐다.

상부위장관 출혈은 크게 정맥류 출혈과 비정맥류 출혈(non-variceal bleeding)로 분류된다. 비정맥류 출혈의 가장 흔한 원인은 소화성 궤양으로 전체의 약 32~63%를 차지한다. 본고에서는 정맥류 출혈과 Mallory-Weiss 열상, Dieulafoy 병변, 그리고 위전정부 혈관확장증(GAVE) 등의 감별진단 및 내시경적 치료전략에 살펴본다.

2. 식도정맥류 출혈 (Esophageal variceal bleeding)

식도정맥류는 문맥고혈압으로 인해 발생한다**(그림 2)**. 간경변증 등으로 문맥압이 상승하면 혈액이 간을 통과하는 정상 경로 대신 우회 경로인 문맥-전신 측부혈관(portosystemic collateral)으로 흐르게 되며, 이로 인해 식도 및 위 주변의 정맥이 확장돼 정맥류가 형성된다.

간경변증 환자의 상부위장관 출혈 중 정맥류 출혈이 차지하는 비중은 압도적이다. 물론 간경변증 환자에서도 위궤양 출혈, 위암 출혈 등 비정맥류 출혈도 발생할 수 있어 주의가 필요하다.

정맥류 출혈이 의심되면 내시경 시술 전부터 즉각적인 대응이 필요하다. 적절한 수액요법과 함께 과도하지 않을 정도의 수혈이 필요하다. 다만 지나친 수혈은 문맥압을 높여 재출혈을 유발할 수 있으므로 주의해야 한다.

필요 시 terlipressin을 사용할 수 있다. 자발성 세균성 복막염 등 감염 합병증을 막고 재출혈 및 사망률을 낮추기 위해 예방적 항생제(주로 3세대 세팔로스포린계열)를 투여한다. 정맥류 출혈인지 소화성궤양 출혈인지 명확하지 않은 상황에서 PPI loading 후 지속 주입을 하는 경우가 많다.

식도정맥류 출혈의 1차 표준치료는 내시경적 정맥류 밴드결찰술(EVL)이며, 급성 출혈 상황과 예방적 결찰 상황을 구분하여 접근해야 한다. 급성 출혈환자에서는 분출성 또는 삼출성 출혈이 진행 중인 지점이나, 최근 출혈의 직접적 흔적인 백색 유두 징후(white nipple sign)가 관찰되는 부위를 최우선으로 결찰한다**(그림 3)**.

만약 대량의 현성 출혈로 인해 내시경 시야가 확보되지 않아 정확한 출혈 지점을 특정하기 어렵다면, 식도위접합부(EGJ) 정맥류를 먼저 결찰해 상부로 올라가는 혈류를 차단한다. 이후 출혈량이 줄어들고 시야가 확보되면 정확한 출혈병소를 찾아 추가 결찰을 시행하는 전략이 유용하다.

그럼에도 지혈에 실패할 경우, Sengstaken-Blakemore (SB) 튜브를 삽입해 압박 지혈을 시도한 뒤 6~24시간 이내에 내시경 치료를 재시도하거나, 경경정맥 간내 문맥전신 단락술(TIPS)과 같은 구제 시술을 고려한다. 비록 정맥류 출혈로 확인돼 결찰술을 시행한 후에도 PPI는 지속적으로 유지하는 것이 좋다.

출혈 병력이 없거나 급성 출혈 지혈 후 재출혈을 막기 위한 예방적 EVL은 크기가 큰 정맥류(F2 이상) 또는 적색 징후(red color sign)를 동반한 고위험 정맥류를 대상으로 시행한다. 결찰은 위식도 접합부 직상방에서 시작해 나선형(spiral)으로 상부를 향해 이동하며 시행한다.

EVL 시행 후에는 결찰된 조직 내 혈전이 형성되고 국소 허혈 및 점막 괴사가 진행되면서 수일 내 밴드가 탈락한다. 이후 얕은 식도 궤양을 거쳐 반흔을 형성하며 치유된다. 이때 한 높이에 여러 개의 밴드를 집중적으로 결찰하면 급성기 점막 부종에 의한 내강 폐쇄나 치유 과정에서의 반흔성 식도협착이 발생할 수 있으므로, 반드시 높이와 방향을 달리하여 나선형으로 배치해야 한다.

3. 위정맥류 출혈 (Gastric variceal bleeding)

위정맥류**(그림 4)**는 식도정맥류보다 혈류량이 많고 점막하층 깊숙이 위치해 한 번 출혈하면 대량 출혈로 이어지기 쉽다. 일반적인 위정맥류 출혈의 1차치료는 조직 접착제(N-butyl-2-cyanoacrylate, Histoacryl)를 정맥류 내부에 직접 주입해 경화시키는 내시경적 정맥류 폐색술(EVO)이다.

식도 접합부와 인접한 위식도정맥류(GOV1)의 경우

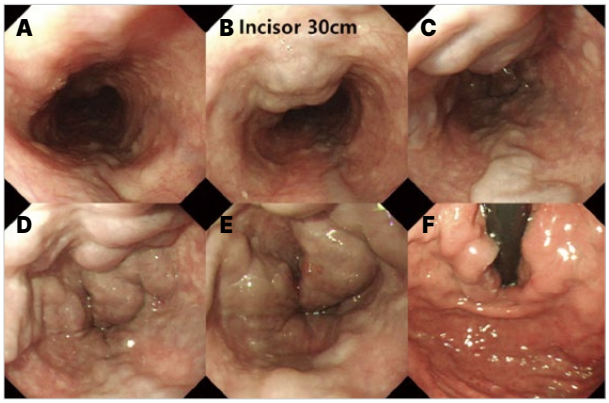

그림 2. 간경변 환자에서 발견된 식도정맥류.
(A-C) 중부 식도에서 beaded 형태의 정맥류가 관찰된다. (D-F) 하부식도와 분문부에서 동일한 소견이나 보다 현저한 혈관 확장이 보이나 red color sign은 뚜렷하지 않았다. F3LmCb, RCS (-)로 분류됐다.

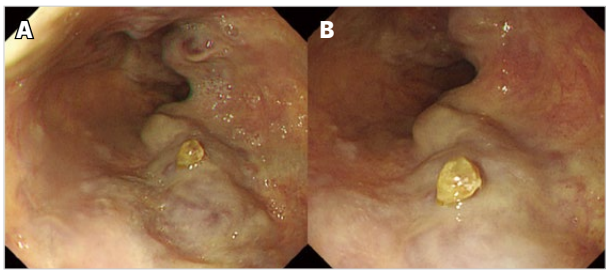

그림 3. 식도정맥류 출혈 환자에서 발견되는 white nipple sign.
(A) 원경. (B) 근경.

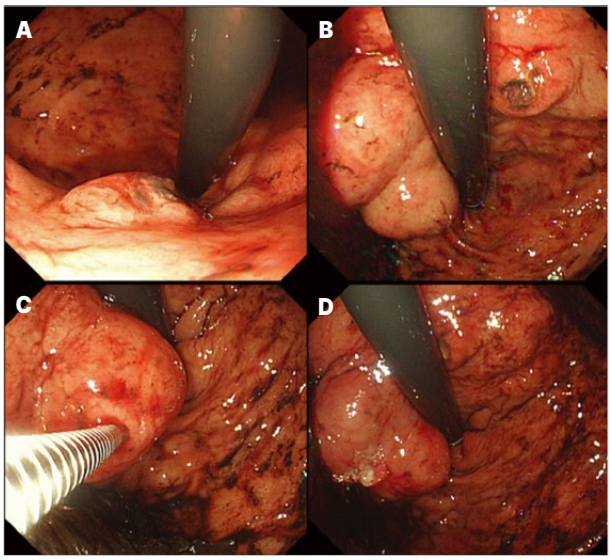

그림 4. 간경변 환자에서 발견된 위정맥류.
(A, B) 들문 주변으로 큰 정맥 확장이 관찰되고 일부 ulceration이 있다. (C, D) Histoacryl 주사를 시행했다.

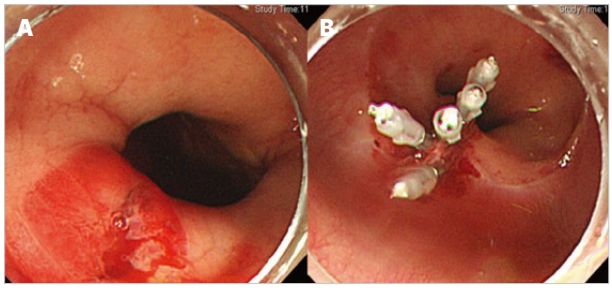

그림 5. Mallory-Weiss tear.
(A) 위식도접합부의 선형 열상이 보인다. 위점막부터 식도점막까지 연결돼 있다. (B) Clip으로 지혈했다.

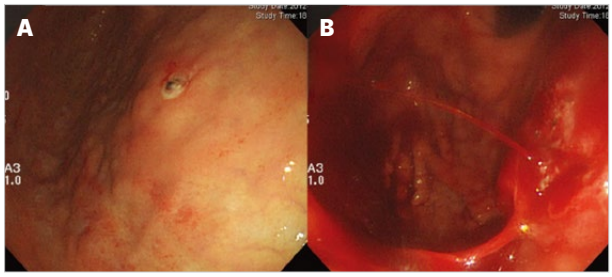

그림 6. Dieulafoy lesion.
(A) 출혈 환자의 내시경에서 위체상부 전벽의 작은 점막결손이 있고 바닥이 exposed vessel의 형태이다. (B) 내시경 검사 도중 갑자기 pumping 소견이 관찰됐다. Clipping으로 치료했다.

Histoacryl 주입을 위한 내시경 각도와 시야 확보가 까다로울 수 있어 예외적으로 밴드결찰술(EVL)을 시행하기도 한다. 만약 Histoacryl 경화요법으로 지혈이 어렵거나 해부학적 구조상 시술이 불가능한 경우에는 TIPS나 풍선 폐색 하 역행성 경정맥 정맥류 폐색술(BRTO)과 같은 영상의학적 중재시술을 고려한다.

4. Mallory-Weiss 열상(Mallory-Weiss tear)

Mallory-Weiss 열상은 심한 구역과 구토로 인해 복강 내 압력이 급격히 상승하면서 식도-위 접합부(EGJ) 및 위분문부 소만 측의 점막과 점막하층이 종축으로 찢어지는 질환이다**(그림 5)**. 구토 후 토혈을 보인 환자를 보고한 병리의사 Mallory와 내과의사 Weiss의 이름에서 유래했다.

과도한 음주가 압도적으로 중요한 요인이지만, 항암화학요법이나 대장내시경 장정결제 복용에 따른 구토, 내시경 검사 중 과도한 공기 송기(insufflation)로 인한 구역질 등도 유발인자이다.

경한 Mallory-Weiss 열상은 환자가 병원을 찾지도 않은 상태에서 저절로 지혈되기도 한다. 그러나 토혈이 많거나 활력증후가 흔들리는 경우 환자가 응급실을 찾게 되고 내시경 검사가 필요하다.

내시경에서 Mallory-Weiss 열상이 확인된다고 모든 경우 지혈술이 필요한 것은 아니다. 활동성 출혈이 지속되거나 혈역학적 불안정, 심한 빈혈이 동반된 경우에는 내시경적 지혈술이 필요할 수 있다.

구토 압력이 극심할 경우 점막층을 넘어 식도 전층이 파열되는 Boerhaave 증후군이 발생해 흉통이나 피하기종 등이 동반될 수 있고 내시경 검사 전 흉부영상 검사를 통해 천공 여부를 확인할 필요가 있다.

내시경 시술 시 열상 부위에서 동맥성 분출 출혈이나 지속적인 삼출성 출혈이 관찰될 경우 지혈 클립(hemoclip) 결찰술 또는 밴드결찰술(EBL)이 효과적이다. 내시경 지혈술 후 PPI나 P-CAB을 1-2주 정도 투약하는 것이 일반적이다.

5. Dieulafoy 병변(Dieulafoy's lesion)

Dieulafoy 병변**(그림 6)**은 정상 점막으로 둘러싸인 2-5mm의 작은 점막결손을 통해 정상보다 굵은(직경 1~3mm) 비정상적 궤양성, 박동성 동맥(caliber-persistent artery)이 노출돼 갑작스러운 대량 출혈을 일으키는 혈관성 병변이다.

과거 Dieulafoy가 이를 '표재성 미란성 궤양(exulceratio simplex)'이라 명명한 역사적 배경 때문에 'Dieulafoy 궤양'으로 불리기도 하지만, 본질적으로는 주변 염증이나 궤양 동반 없이 동맥이 점막 표면으로 돌출된 혈관 병변에 가깝다. 따라서 Dieulafoy 병변이라는 부르는 것이 합리적이다.

전체 위장관 출혈의 약 1~2%를 차지하는 드문 질환이지만, 일단 출혈하면 간헐적이고 폭발적인 동맥성 출혈 양상을 보이기 때문에 사망률은 낮지 않다. 출혈이 멈춘 상태에서 내시경 검사가 시행됐을 때에는 병소를 찾기 어려운 경우가 있고, 내시경 검사 초기에는 출혈이 없다가 검사 도중 갑자기 분출성 출혈이 발생하기도 한다.

가장 흔한 호발 부위는 위이며, 전체의 약 70% 이상이 위식도접합부로부터 6cm 이내의 위체상부 소만 측과 전벽에 위치한다. 십이지장, 소장, 대장, 식도, 직장 및 항문관 등 위장관 전 구역에서 발생할 수 있다. 고령 남성에서 흔하며 심혈관질환, 만성 신부전, 고혈압 등의 기저질환을 동반하거나 항혈전제 및 비스테로이드성소염진통제(NSAIDs)를 복용하는 환자에서 잘 나타난다.

전기소작술, 아르곤플라즈마응고술(APC) 등의 소작 치료

와 지혈 클립, 밴드결찰술 등의 기계적 지혈법을 단독 또는 병합해 시행할 수 있다. 최근에는 열 손상으로 인한 지연 천공 위험이 적고 굵은 동맥을 직접 물리적으로 폐쇄할 수 있는 지혈 클립 결찰술과 밴드결찰술이 1차 표준치료로 인정받고 있다. 특히 병변 주변 점막의 섬유화가 거의 없으므로 클립이나 밴드 흡입이 용이해 초기 지혈 성공률이 90% 이상이다.

6. 위전정부 혈관확장증 (Gastric antral vascular ectasia, GAVE)

GAVE는 위전정부의 점막 혈관이 비정상적으로 확장되면서 특징적인 내시경 소견을 보이는 질환이다**(그림 7)**. 확장된 모세혈관의 발적들이 유문을 중심으로 방사상으로 뻗어 나가는 줄무늬 형태로 배열될 경우 '수박위(watermelon stomach)'라고 부르며, 전정부에 걸쳐 미만성·산재성으로 분포할 경우 '벌집위(honeycomb stomach)'라고 명명한다.

명확한 발병 기전은 아직 규명되지 않았으나, 유문부 연동운동에 의한 반복적인 기계적 스트레스와 혈관 활성 물질의 불균형 등이 가설로 제시되고 있다. 진단은 주로 특징적인 내시경 육안 소견으로 이뤄지며, 조직검사를 시행할 경우 점막 모세혈관의 확장, 모세혈관 내 국소 섬유소 혈전(microthrombi) 형성, 점막고유판의 방추세포(spindle cell) 증식, 그리고 확장된 모세혈관 주위에 균질한 호산구성 물질이 침착되는 섬유 유리질증(fibrohyalinosis) 등의 소견이 진단에 도움을 준다.

가장 중요한 감별 질환은 문맥고혈압성 위병증(portal hypertensive gastropathy, PHG)이다. GAVE 환자의 약 30%가 간경변증을 동반하고 있어 두 질환이 공존하는 경우도 흔하지만, PHG는 주로 위체부와 위저부에 뱀가죽 모양(snakeskin pattern)의 모자이크 점막을 보이는 반면 GAVE는 위전정부에 국한된 선명한 붉은 줄무늬나 반점을 보인다는 점에서 감별된다.

이 밖에도 방사선 위염에 의한 혈관이형성증과 감별해야 하며 쇼그렌증후군, 전신홍반루푸스, 원발담즙성 담관염, 전신경화증(경피증)과 같은 자가면역 및 결합조직질환, 만성 신부전, 골수이식 및 심장질환 환자에서도 GAVE가 동반될 수 있다.

무증상의 경미한 GAVE는 특별한 치료 없이 경과 관찰이 가능하며, 급성 대량 토혈을 유발하는 경우는 드물다. 만성적

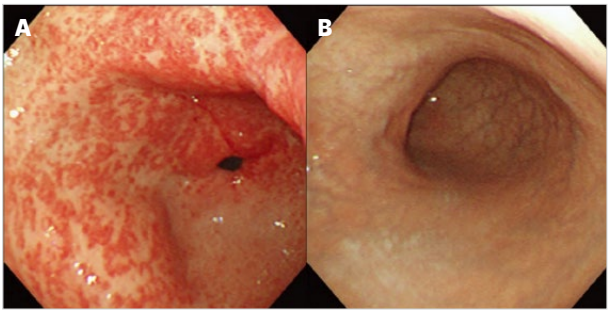

그림 7. GAVE.
(A) 전정부에는 미만형의 혈관확장이 관찰된다. (B) 위체부에서는 이상 소견이 없었다.

인 잠혈 및 지속적 출혈로 인해 철결핍성 빈혈이 악화되거나 반복적인 수혈이 필요한 경우에는 내시경 치료가 필요한데, 주로 APC 소작술이 이용된다. 전정부 전체를 한번에 치료하기 어렵기 때문에 구획을 나눠 2-4번에 걸쳐 소작술을 시행하기도 한다.

7. 출혈성 위염(Hemorrhagic gastritis)

상부위장관 내시경 검사에서 위 점막에 헤마틴(hematin)이 관찰되는 예가 많다. 그러나 헤마틴은 임상적으로 의미 있는 상부위장관 출혈을 일으키는 경우는 거의 없다. 위 점막에서 헤마틴이 보인다는 이유로 '출혈성 위염(hemorrhagic gastritis)'이라는 내시경 진단을 붙이는 관행은 중단돼야 한다.

'출혈성 위염'이라는 진단을 들은 환자가 불필요한 불안감을 느껴 일상적인 식사를 중단하거나 지나치게 엄격한 약물치료 및 반복적인 내시경 검사를 받는 등 과잉진료로 이어지기 쉽기 때문이다.

위 점막에 관찰되는 헤마틴은 아스피린이나 NSAIDs 복용에 의한 경미한 점막 변화일 수 있고, 처음부터 *Helicobacter pylori* 감염이 없는 상태이거나 제균치료 후 회복된 건강한 위 점막에서 관찰되는 표재성 변화이기도 하다.

내시경 검사 시 실제로 피가 뿜어져 나오거나 스며 나오는 현성 출혈(active bleeding)이 확인되는 상황이 아니라면, 단순 헤마틴 소견에 근거해 '출혈성 위염'이라는 용어를 사용하지 않고 '헤마틴을 동반한 만성 표재성 위염(CSG with hematins)' 등으로 기술해 환자를 안심시키는 것이 바람직할 것이다.

임상적 출혈과 관련된 출혈성 위염은 매우 드문 상황이며, 특수한 병태생리 상태에서 발생한다. 대표적인 예가 방사선

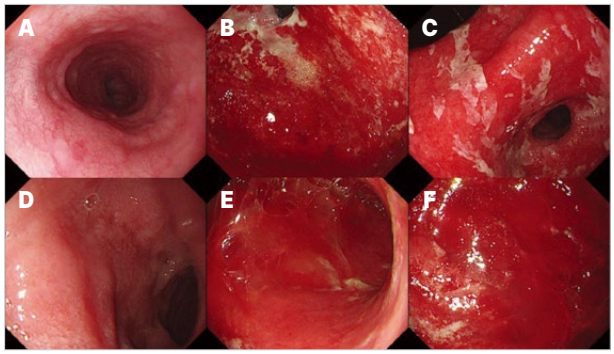

그림 8. 면역관문억제제 유발 출혈성 위염.
(A) 식도는 정상이다. (B, C, E, F) 위점막이 diffuse하게 발적돼 있고 일부 oozing이 보인다. (D) 십이지장은 정상이다.

유발 출혈성 위염(radiation-induced hemorrhagic gastritis)과 면역관문억제제 유발 출혈성 위염(immune checkpoint inhibitor-induced hemorrhagic gastritis, **그림 8**)이다.

면역억제제 계열의 항암제를 투여받는 환자에서는 면역매개 염증반응으로 인해 광범위한 점막 손상과 함께 출혈성 위염이나 출혈성 대장염이 발생할 수 있다. 단순 헤마틴과 달리 지속적인 혈액 손실과 빈혈, 심한 경우 혈역학적 불안정을 동반하는 임상적으로 의미 있는 상부위장관 출혈을 유발한다.

이러한 출혈성 위염의 치료는 국소적인 지혈 클립 결찰보다는 산분비 억제를 통한 점막 보호와 함께, 면역관문억제제 유발 위염의 경우 원인 항암제의 일시 중단 및 전신 스테로이드 투여 등 원인 기전에 맞춘 내과적 치료가 필요하다. 내시경적 지혈술은 광범위한 모세혈관 삼출이 지속돼 보존적 치료에 반응하지 않는 경우에 한해 아르곤플라즈마응고술(APC)이나 지혈 파우더 도포 등을 제한적으로 고려할 수 있다.

8. 요약 및 결론

상부위장관 출혈은 토혈이나 흑색변이라는 동일한 임상증상으로 발현되더라도, 기저질환과 해부학적 병변에 따라 접근법과 지혈전략이 완전히 달라진다. 간경변증 기반의 정맥류성 출혈은 내시경 전 혈관수축제와 예방적 항생제 투여라는 전신적 처치와 함께 식도정맥류에는 EVL을, 위정맥류에는 Histoacryl 경화요법을 적기에 적용해야 한다.

소화성 궤양을 제외한 비정맥류성 출혈에서는 병변의 특성을 파악해, 활동성 출혈을 동반한 Mallory-Weiss 열상과 Dieulafoy 병변에는 조직 손상이 적은 클립 또는 밴드결찰술과 같은 기계적 지혈술을 우선 고려하고, 만성 출혈을 유발하는 GAVE에는 APC와 같은 광범위 표면 소작술을 선택하는 것이 바람직하다.

내시경검사는 질병의 진단과 치료에 있어 핵심적인 역할을 수행하고 있습니다. 현대의학 측면에서 내시경검사를 빼놓고는 질병의 관리를 논하기 어려울 정도입니다. 특히 내시경검사는 장비를 다루는 기술적 측면과 함께 환자의 임상특성과 병변을 정확하게 파악해 진단과 치료의 정확성을 제고해야 하는 것을 사명으로 안고 있습니다. 내시경 교육의 중요성이 강조되고 있는 것도 이 때문입니다.
이에 본지는 내시경을 통한 질병의 진단과 치료를 시행하고 있는 일차의료기관 임상의분들에게 내시경의 술기와 통찰을 제공하는 실질적인 교육 프로그램으로, '이준행 교수와 함께 배우는 내시경의 이론과 실제' 제목의 내시경강좌 2026년 연중기획을 진행해 왔습니다. 1년간 진행돼 온 '이준행 교수와 함께 배우는 내시경의 이론과 실제'의 내시경강좌 기획이 THE MOST 12월호에 게재된 '[실전] 다양한 임상상황에서의 상부위장관 출혈'을 끝으로 기나긴 여정을 마무리하게 됐습니다. 그 간 '이준행 교수와 함께 배우는 내시경의 이론과 실제' 강좌에 보내주신 관심과 성원에 감사드리며, 새로운 기획강좌로 독자 여러분을 찾아뵐 것을 약속드립니다.
– 편집자주–

EndoTODAY